



FONDAZIONE  
**POLICLINICO UNIVERSITARIO**  
CAMPUS BIO-MEDICO

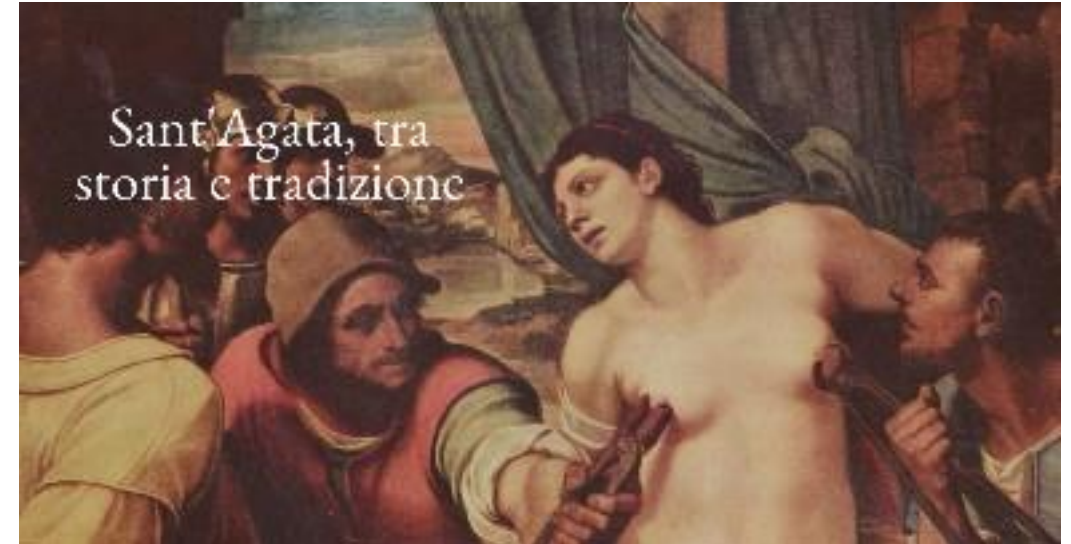## «Save the breast» la chirurgia conservativa oggi

*Prof. Vittorio Altomare  
Ordinario di Chirurgia Generale  
Responsabile Breast Unit  
Primario UOC di Chirurgia Senologica  
Policlinico Universitario  
Campus Bio-Medico di Roma*



# Il vissuto della donna con il tuomore al seno

- **amputazione** addomino perineale
- **amputazione** di arto
- **amputazione** della mammella




# Arte e tumore al seno



La notte, Michelangelo Buonarroti

Ci sono presunti segni di un tumore sul seno sinistro della figura femminile rappresentante “La Notte”, scolpita da Michelangelo tra il 1520 e il 1534 per la tomba di Giuliano duca di Nemours nella Sagrestia Nuova della Basilica di San Lorenzo a Firenze.

“La Notte” è anche un olio su pannello (Michele di Rodolfo del Ghirlandaio, 1555-1565) di trasposizione pittorica dell’omonima statua scolpita in marmo, ed è ancora più evidente la malformazione al seno sinistro.



La notte, Michele di Rodolfo del Ghirlandaio



# Arte e tumore al seno



Diana e le sue ninfe, Paul Rubens



Le tre grazie, Paul Rubens

Peter Paul Rubens, attivo per quasi mezzo secolo. " Sono almeno tre i dipinti in cui egli avrebbe rappresentato un cancro al seno: Le tre Grazie, Orfeo ed Euridice e Diana e le sue ninfe" spiega Gilberto Corbellini, direttore del Dipartimento scienze umane sociali, patrimonio culturale del Consiglio nazionale delle ricerche.



Orfeo e euridice, Paul Rubens




FONDAZIONE  
POLICLINICO UNIVERSITARIO  
CAMPUS BIO-MEDICO

### COMPARING RADICAL MASTECTOMY WITH QUADRANTECTOMY, AXILLARY DISSECTION, AND RADIOTHERAPY IN PATIENTS WITH SMALL CANCERS OF THE BREAST

UMBERTO VERONESI, M.D., ROBERTO SACCOZZI, M.D., MARCELLA DEL VECCHIO, PH.D., ALBERTO BANFI, M.D.,  
CLAUDIO CLEMENTE, M.D., MARIO DE LENA, M.D., GIUSEPPE GALLUS, PH.D., MARCO GRECO, M.D.,  
ALBERTO LUINI, M.D., ETTORE MARUBINI, PH.D., GIUSEPPE MUSCOLINO, M.D., FRANCO RILKE, M.D.,  
BRUNO SALVADORI, M.D., ANNAMARIA ZECCHINI, AND ROBERTO ZUCALI, M.D.

**Abstract** From 1973 to 1980, we carried out a controlled study at the National Cancer Institute in Milan to consider the value of a conservative procedure in patients with breast cancer of small size. We randomized 701 patients with breast cancer measuring less than 2 cm in diameter and with no palpable axillary lymph nodes to Halsted radical mastectomy or to "quadrantectomy" with axillary dissection and radiotherapy to the ipsilateral residual breast tissue. We treated 349 patients with Halsted mastectomy and 352 with quadrantectomy. The two groups

were comparable in age distribution, size and site of primary tumor, menopausal status, and frequency of axillary metastases. There were three local recurrences in the Halsted group and one in the quadrantectomy group. Actuarial curves showed no difference between the two groups in disease-free or overall survival. From these results, mastectomy appears to involve unnecessary mutilation in patients with breast cancer of less than 2 cm and no palpable axillary nodes. (N Engl J Med. 1981; 305:6-11.)

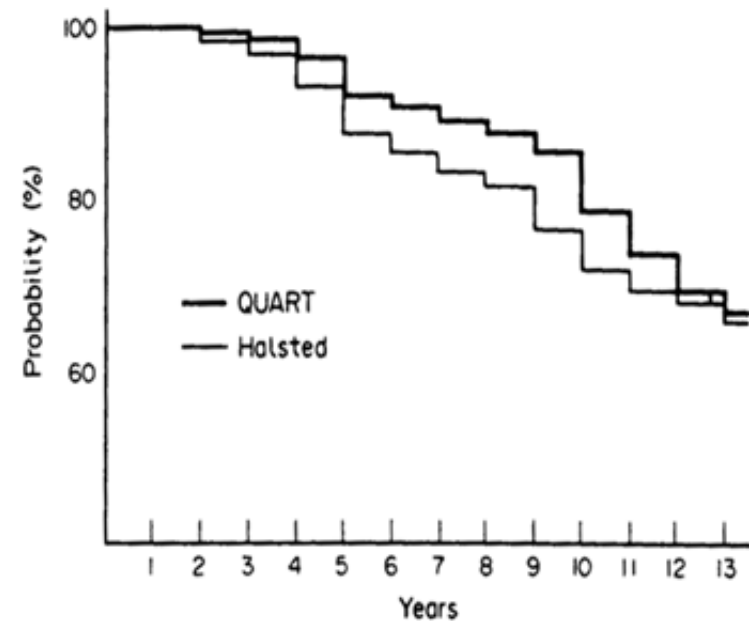


## L'INDIMENTICABILE SORRISO



## Chirurgia conservativa della mammella

- *I risultati pubblicati sul New Englan Journal of Medicine nel 1981 dimostrano l'eguale efficacia curativa del programma QUA-RT rispetto alla Mastectomia*





FONDAZIONE  
POLICLINICO UNIVERSITARIO  
CAMPUS BIO-MEDICO

## Chirurgia conservativa della mammella

# The New England Journal of Medicine

---

Copyright © 2002 by the Massachusetts Medical Society

---

VOLUME 347

OCTOBER 17, 2002

NUMBER 16

---



### TWENTY-YEAR FOLLOW-UP OF A RANDOMIZED STUDY COMPARING BREAST-CONSERVING SURGERY WITH RADICAL MASTECTOMY FOR EARLY BREAST CANCER

UMBERTO VERONESI, M.D., NATALE CASCINELLI, M.D., LUIGI MARIANI, M.D., MARCO GRECO, M.D.,  
ROBERTO SACCOZZI, M.D., ALBERTO LUINI, M.D., MARISEL AGUILAR, M.D., AND ETTORE MARUBINI, Ph.D.





# Chirurgia conservativa della mammella

Meta-Analysis

ANNALS OF  
SURGERY OPEN

OPEN

## Breast-Conserving Surgery or Mastectomy?

25 studi inclusi nella metanalisi: 2 343 878 casi analizzati:

### Impact on Survival

Peer Christiansen, MD, DMSc,\* Marco Mele, MD,† Anne Bodilsen, MD, PhD,‡ Nicola Rocco, MD, PhD,§  
and Robert Zachariae, DMSc||

57,5% casi di chirurgia conservativa (1 347 377)  
42,5% casi di mastectomia (996 501)

**Introduction:** The early randomized controlled trials revealed no differences in survival between breast-conserving surgery (BCS) and mastectomy. However, breast cancer treatment has undergone changes, and the results of recent population based registry studies suggest superior long-term survival after BCS. To explore the current evidence, a systematic review and meta-analysis of population-based observational studies from 2010 and onward was conducted.

**Methods:** A literature search was conducted in the PubMed, Embase, and Cochrane databases to identify relevant literature. Keywords included "mastectomy," "breast conserving surgery," and "survival." The identified studies were narratively reviewed and effect sizes (hazard ratios [HRs]) for overall (OS) and breast cancer specific survival (BCSS) were combined with random effects models.

**Results:** A total of 30 reports were included in the review, and results from 25 studies were included in the meta-analyses. Compared with mastectomy, BCS was associated with better OS (HR = 1.34 [1.20-1.51]; N = 1,311,600) and BCSS (HR = 1.38 [1.29-1.47]; N = 494,267). Selected subgroups of patients, based on lymph node status, age (<50 years/≥50 years), and radiation therapy after mastectomy (±), all showed better overall survival after BCS. The number (range 4-12) and type of prognostic variables adjusted for in the survival analyses of the studies did not statistically significantly moderate the differences in survival between BCS and mastectomy.

**Conclusions:** The combined findings from large population-based studies indicate that BCS is associated with survival benefit compared with mastectomy, suggesting that BCS be the recommended treatment of early breast cancer (T1-2N0-1M0) if a radical lumpectomy can be performed.

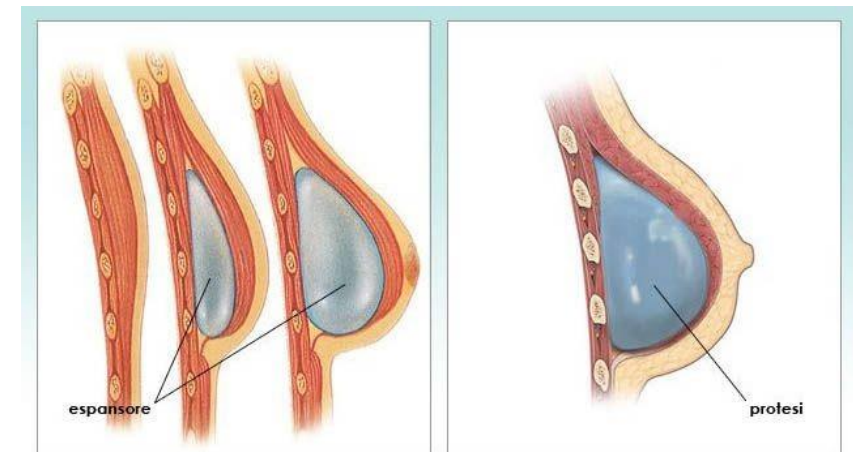
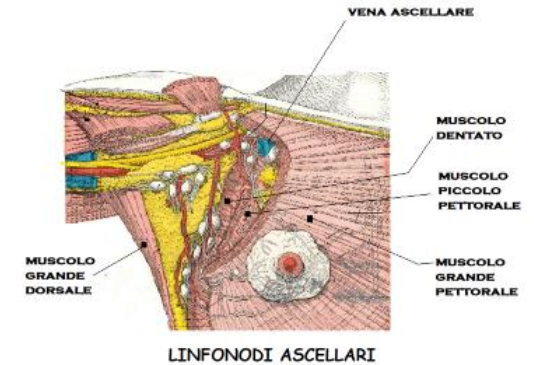
**Keywords:** breast conserving surgery, mastectomy, survival, breast cancer specific survival, breast conserving surgery vs. mastectomy, BCS

BCS is associated with survival benefit compared to mastectomy

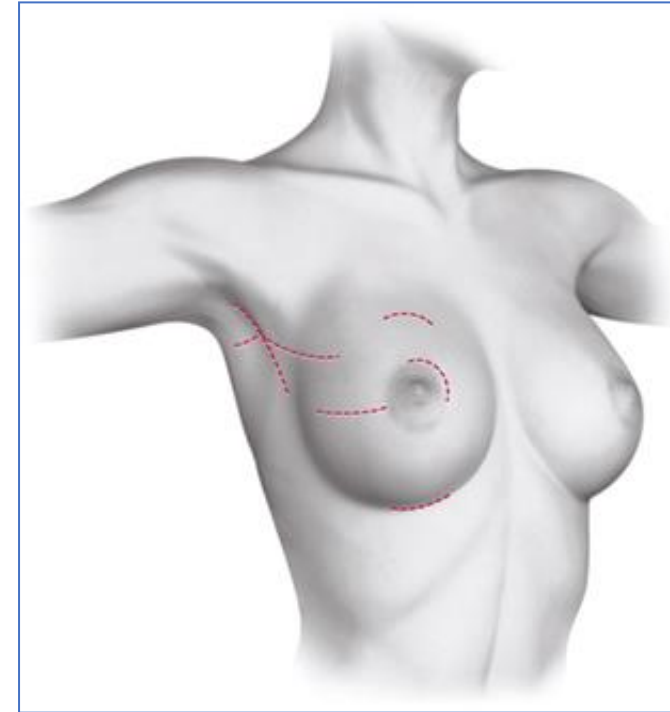
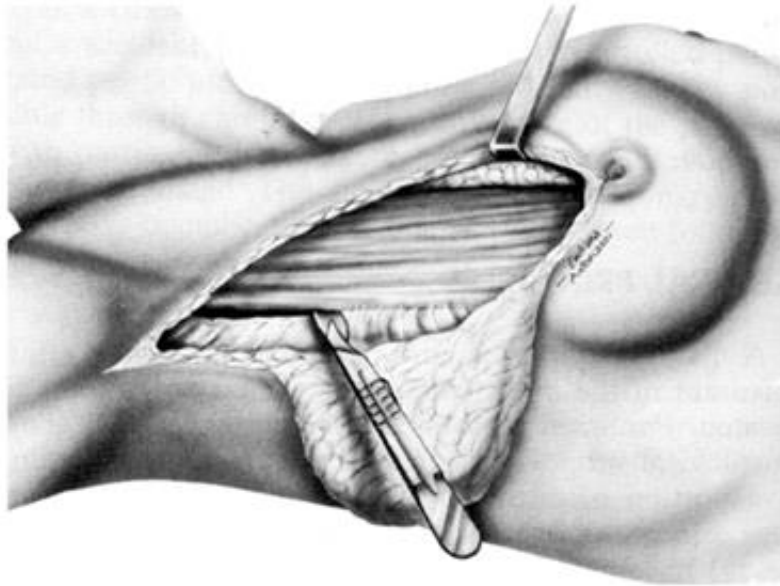


## Nuove frontiere della chirurgia senologica

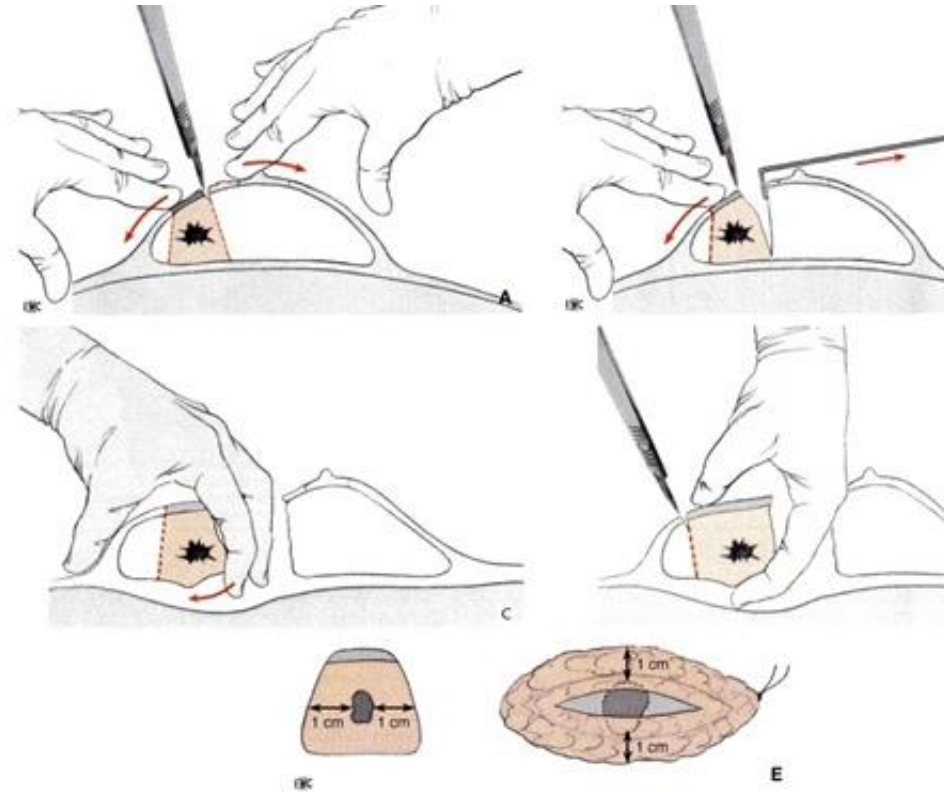
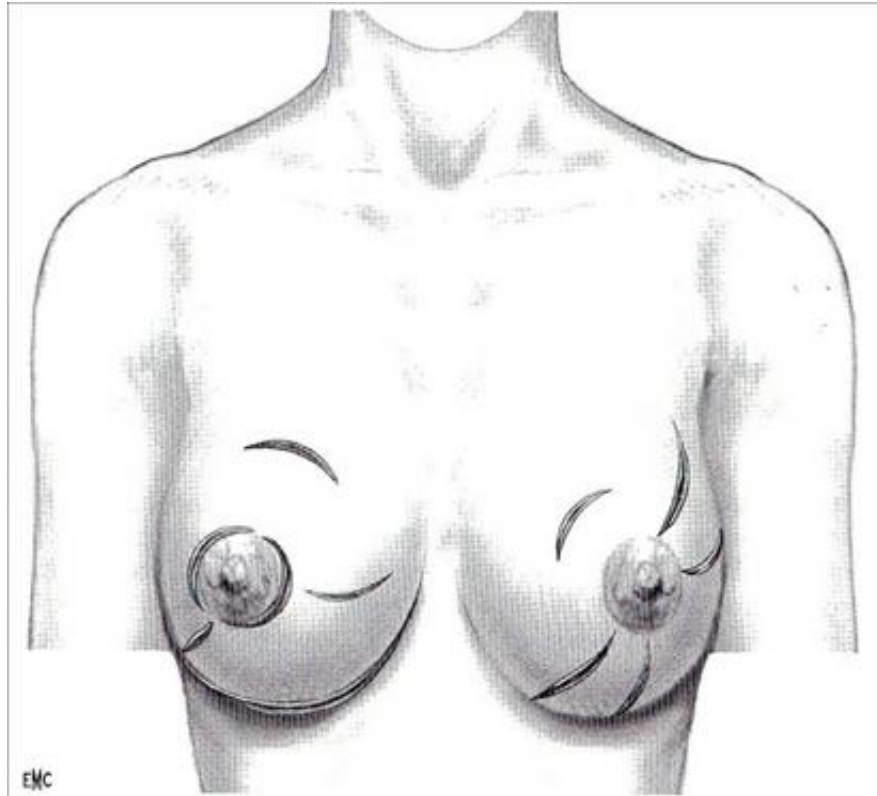
- De escalation dell'ascella
- Whole Breast reconstruction, lipofiling
- Terapie neo-adiuvanti



## Chirurgia conservativa della mammella

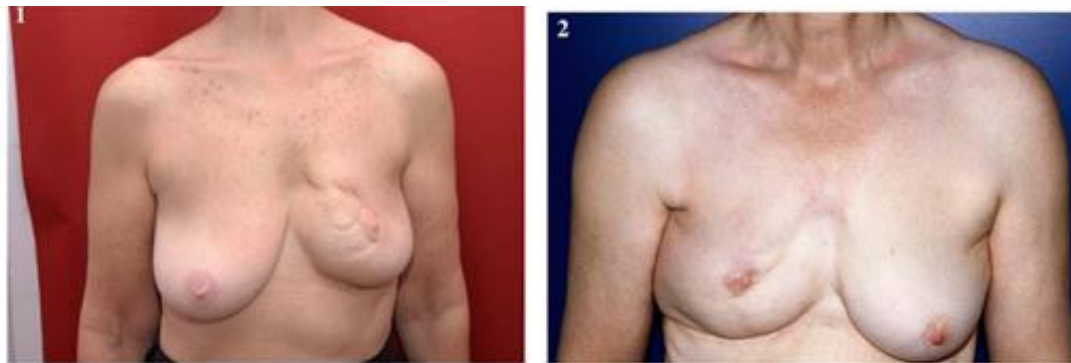
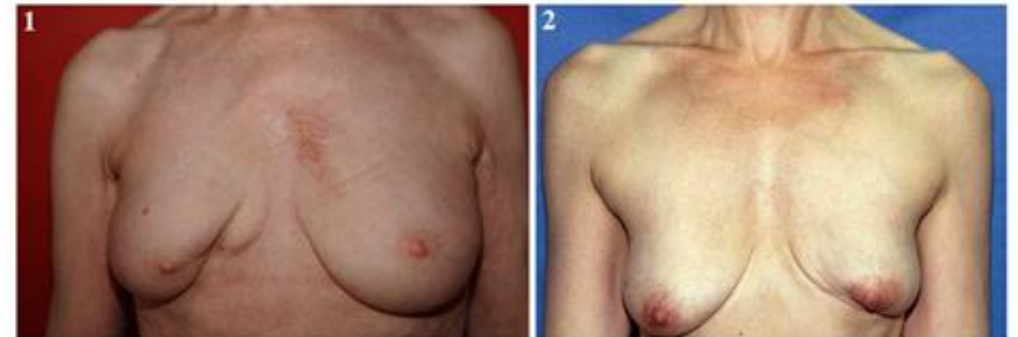
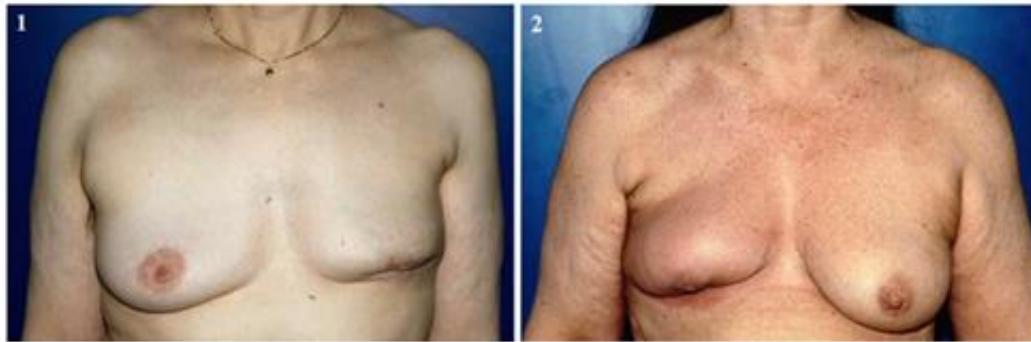


# Chirurgia conservativa della mammella



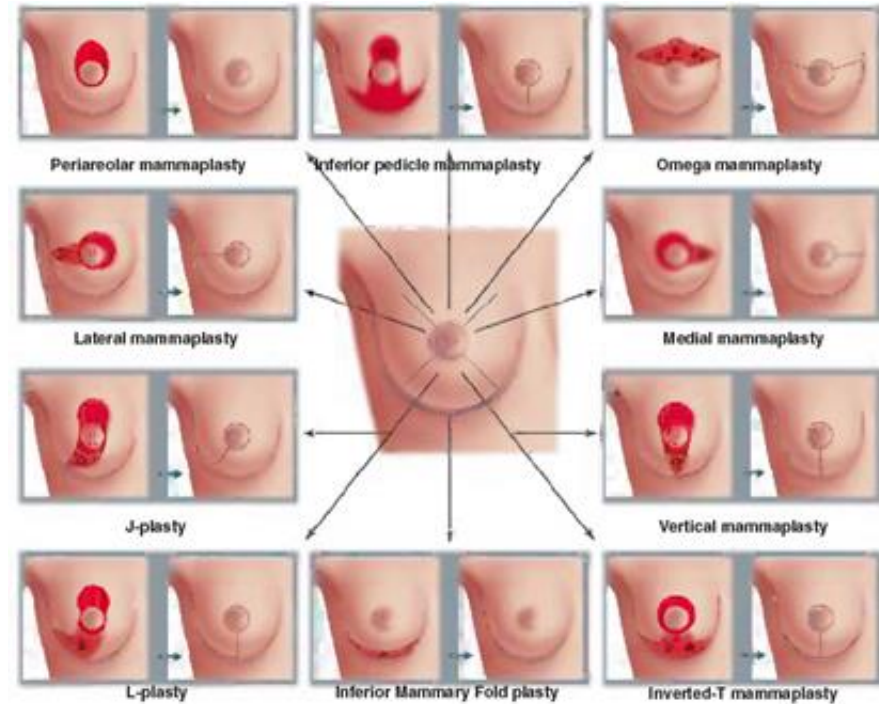
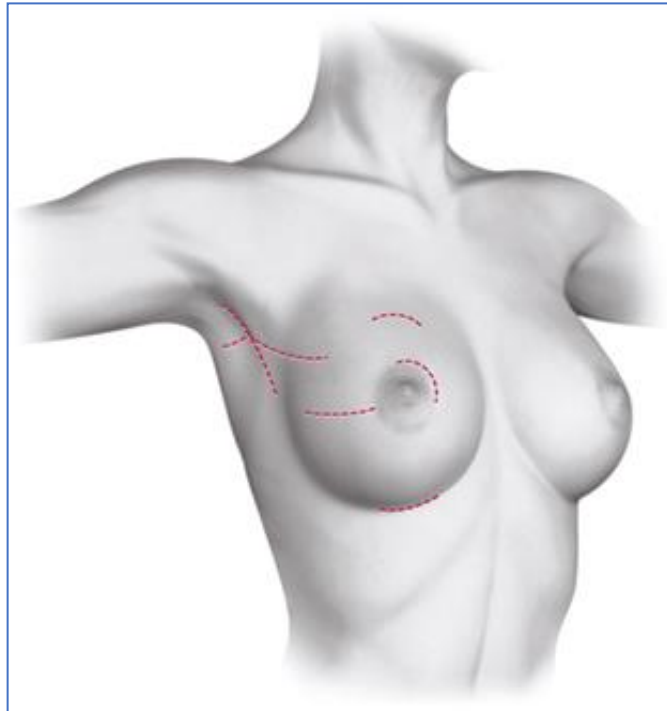
# Chirurgia conservativa della mammella

Quadranti a rischio





# Chirurgia conservativa della mammella





# Chirurgia conservativa della mammella

## Chirurgia oncoplastica

1- Tecniche di «volume displacement»:  
riarrangiamento del tessuto ghiandolare  
rimasto per colmare la resezione  
tumorale

2- Tecniche di «volume replacement»:  
trasposizione di tessuto autologo  
prelevato in altra sede



Available online at [www.sciencedirect.com](http://www.sciencedirect.com)

ScienceDirect

EJSO 42 (2016) 926–934

Review

Oncoplastic breast conserving surgery: Volume  
replacement vs. volume displacement

M. Noguchi <sup>a,\*</sup>, M. Yokoi-Noguchi <sup>a</sup>, Y. Ohno <sup>a</sup>, E. Morioka <sup>a</sup>,  
Y. Nakano <sup>a</sup>, T. Kosaka <sup>b</sup>, T. Kurita <sup>c</sup>

<sup>a</sup> Department of Breast and Endocrine Surgery, Kanazawa Medical University Hospital, Uchinada-daigaku,  
Ishikawa, Japan

<sup>b</sup> Department of Surgical Oncology, Kanazawa Medical University Hospital, Uchinada-daigaku, Ishikawa,  
Japan

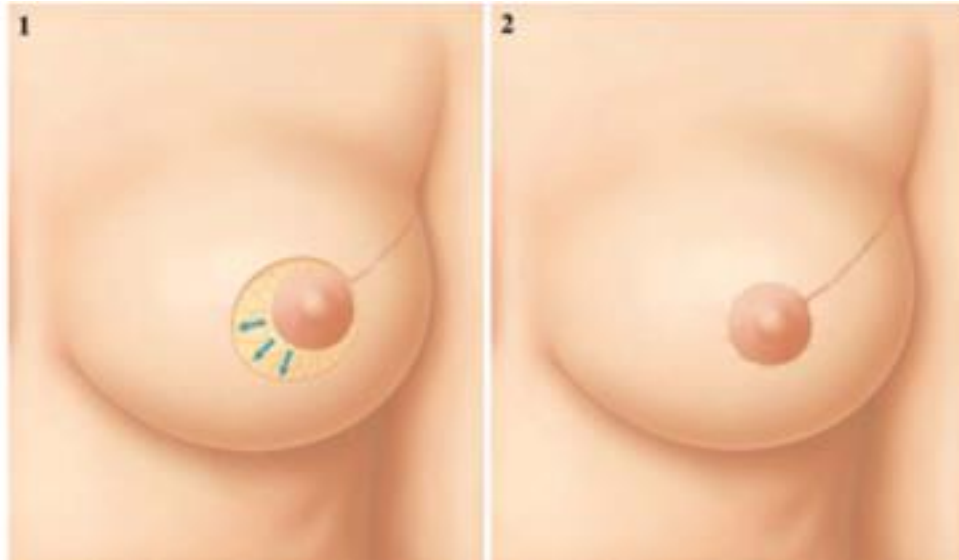
<sup>c</sup> Breast Center, Yale Cancer Center, New Haven, CT, USA

Accepted 19 February 2016  
Available online 4 March 2016

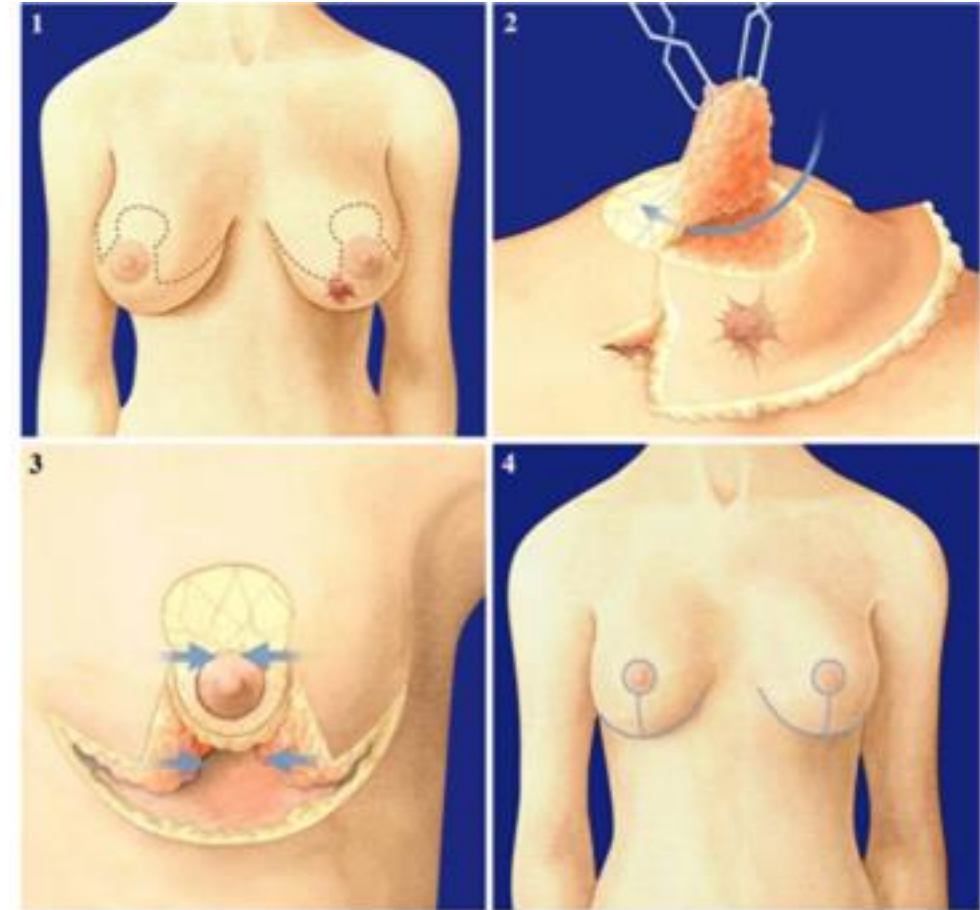
EJSO  
the Journal of Cancer Surgery  
[www.ejso.com](http://www.ejso.com)



# Volume displacement techniques

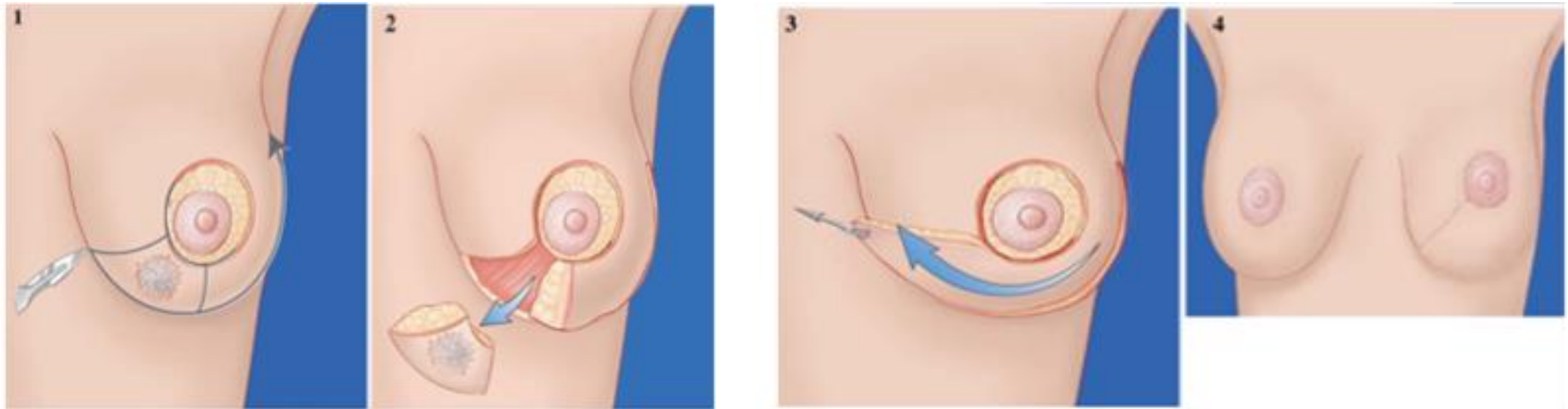


Mammoplastica laterale con ricentralizzazione del CAC



Mammoplastica terapeutica a peduncolo superiore per asportazione dei QQinf

# Volume displacement techniques

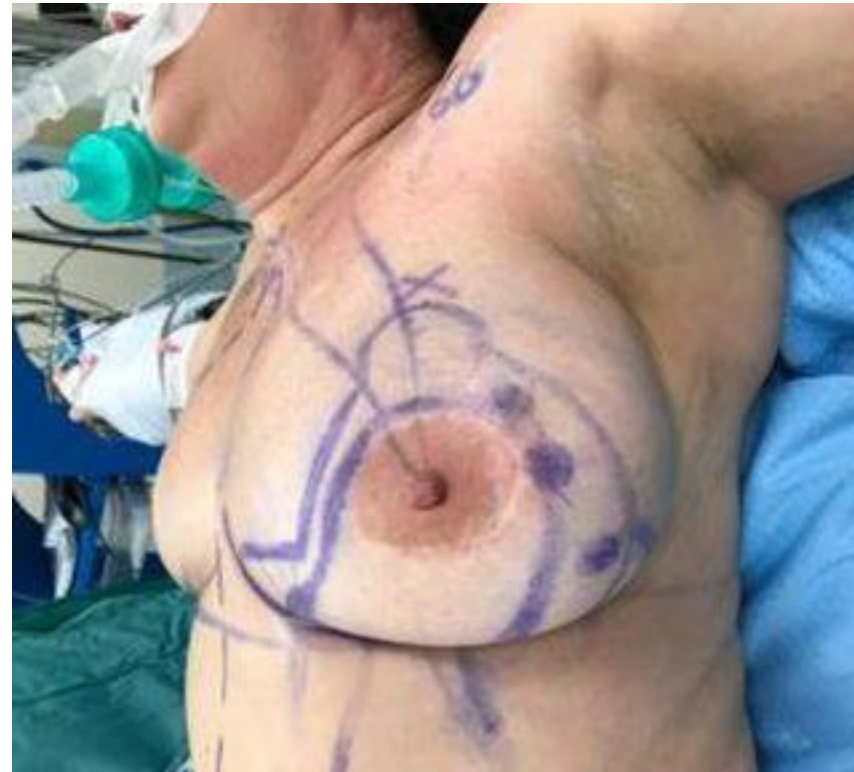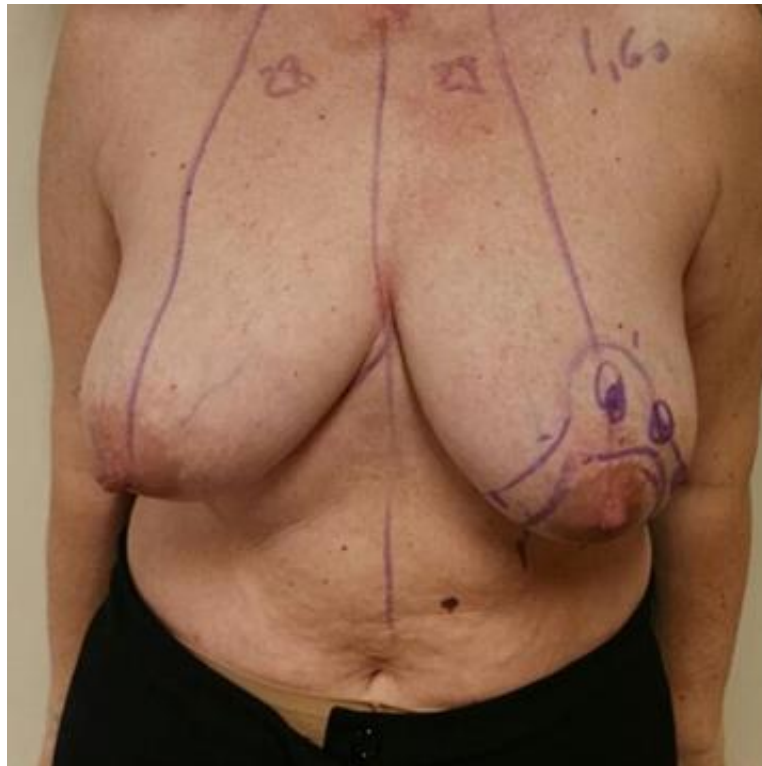


Mammoplastica a V con ricentralizzazione del CAC



## Mammoplastica terapeutica

Mammoplastica a peduncolo inferiore



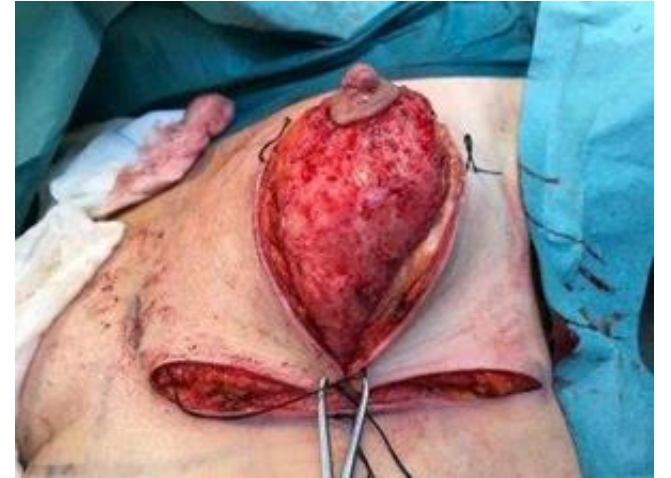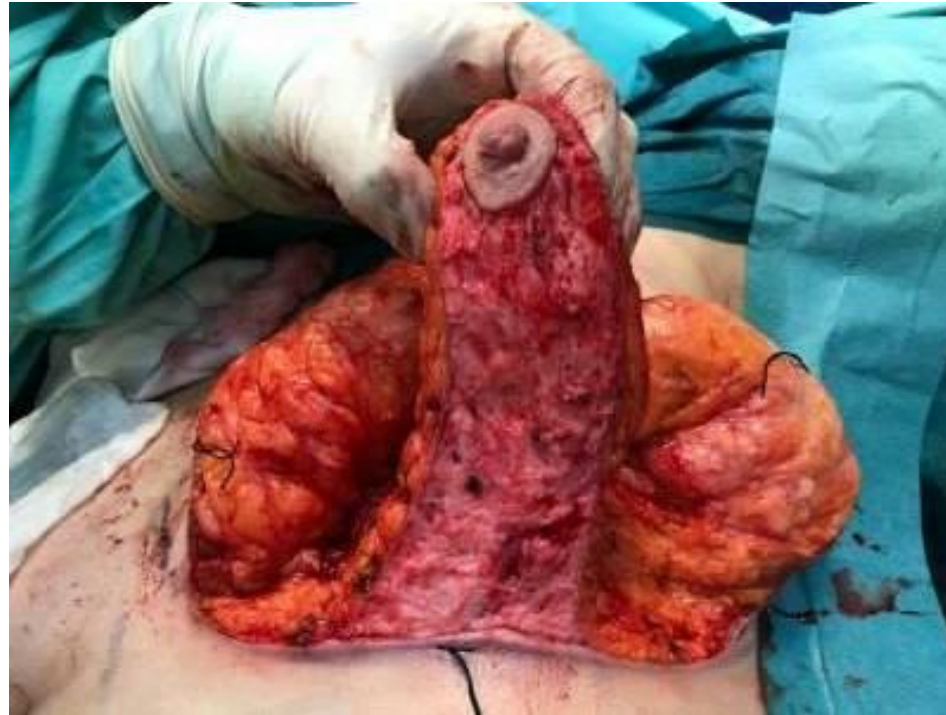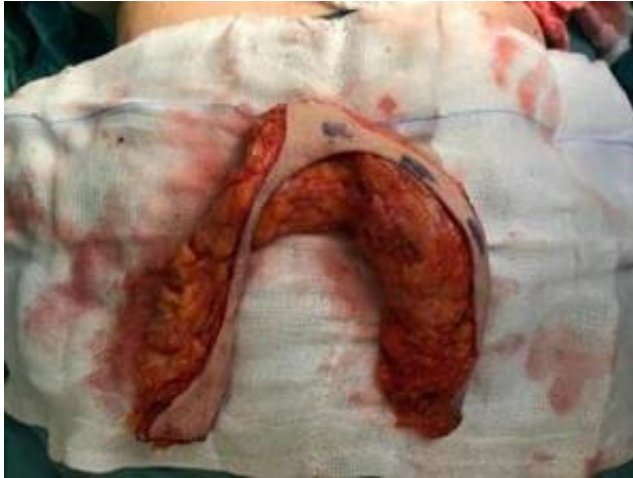Paziente di 56  
anni con  
neoplasia  
multifocale  
QSE/QQEE/QIE  
mammella SN

Carcinoma  
duttale invasivo  
LUMB G3

Paziente edotta dell'asimmetria postoperatoria concorda per la simmetrizzazione successiva.

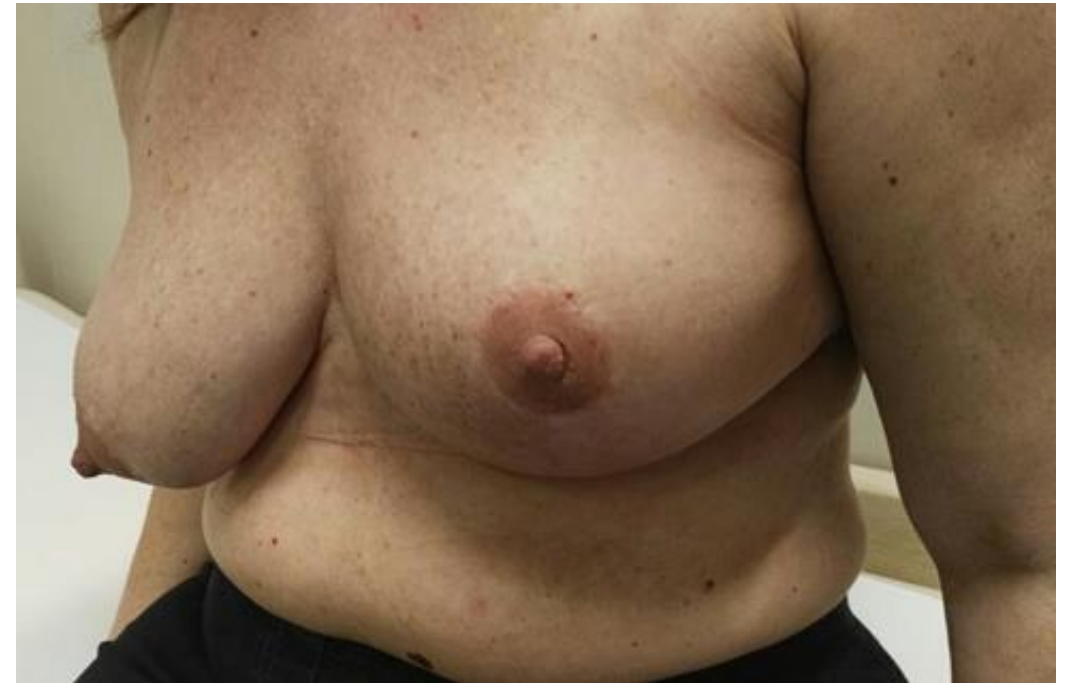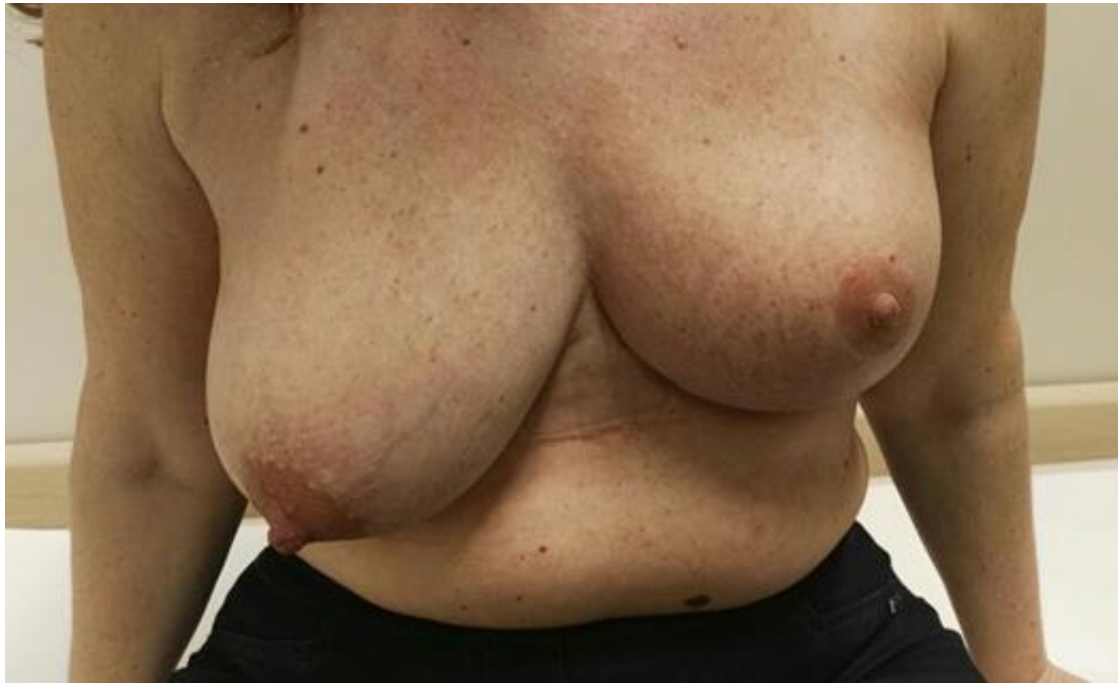# Mammoplastica terapeutica

Mammoplastica a peduncolo inferiore



## Mammoplastica terapeutica

Mammoplastica a peduncolo inferiore

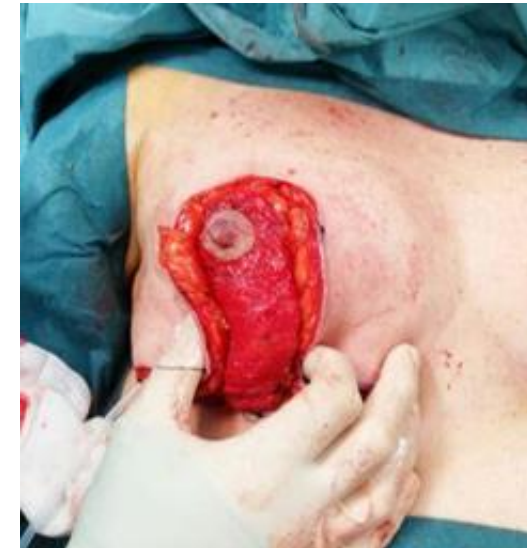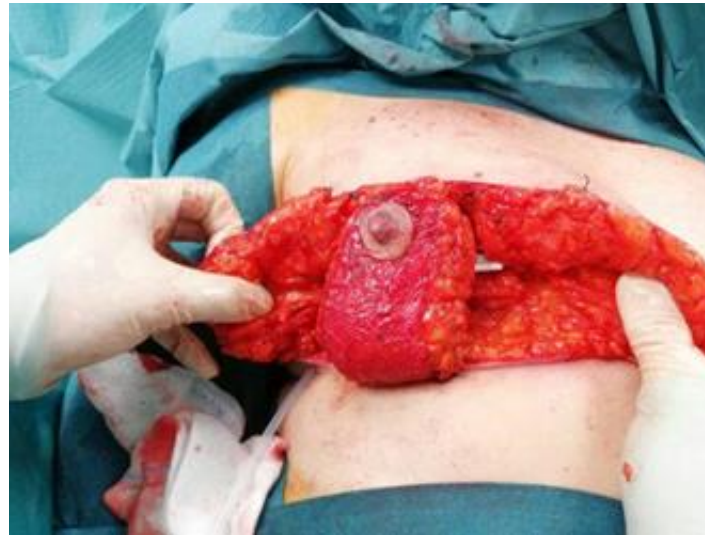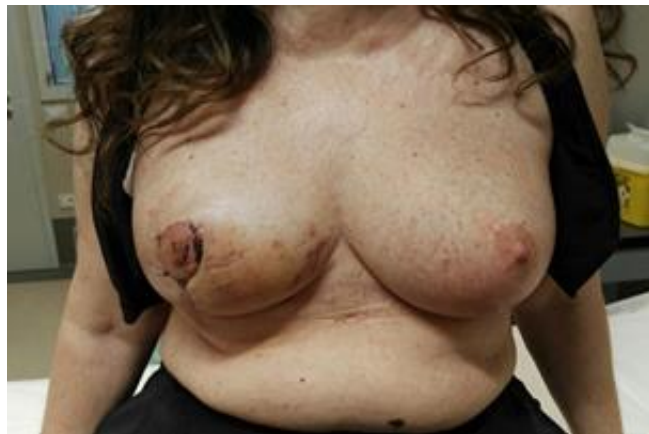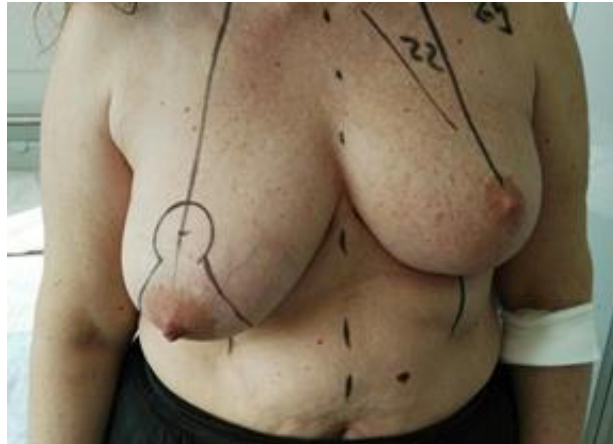


5 mesi dopo l'intervento e 3 dopo il termine della RT



# Mammoplastica terapeutica

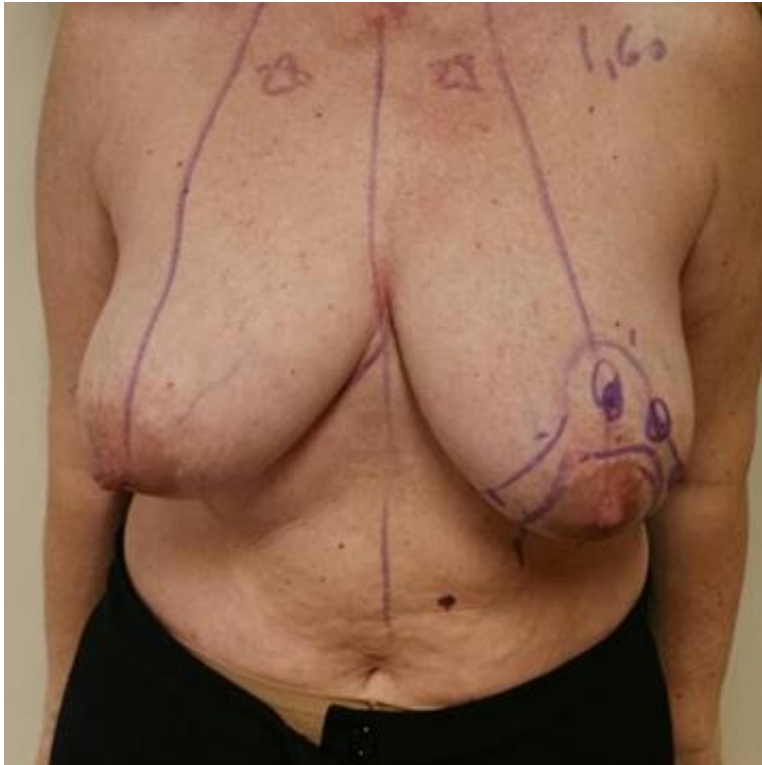
Simmetrizzazione controlaterale



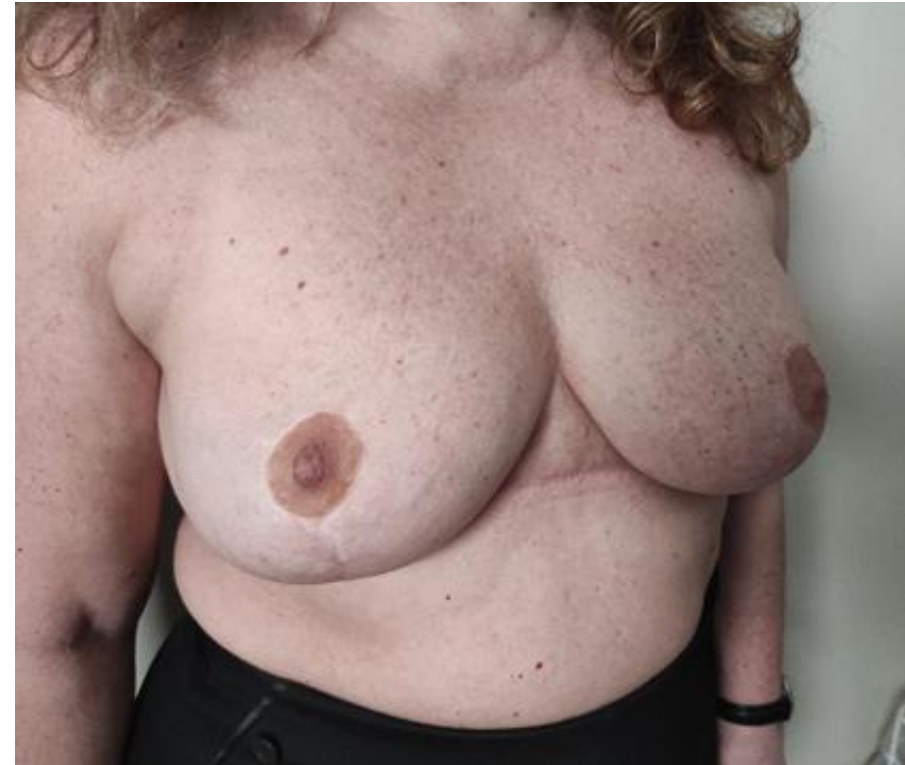

## Mammoplastica terapeutica

Simmetrizzazione controlaterale



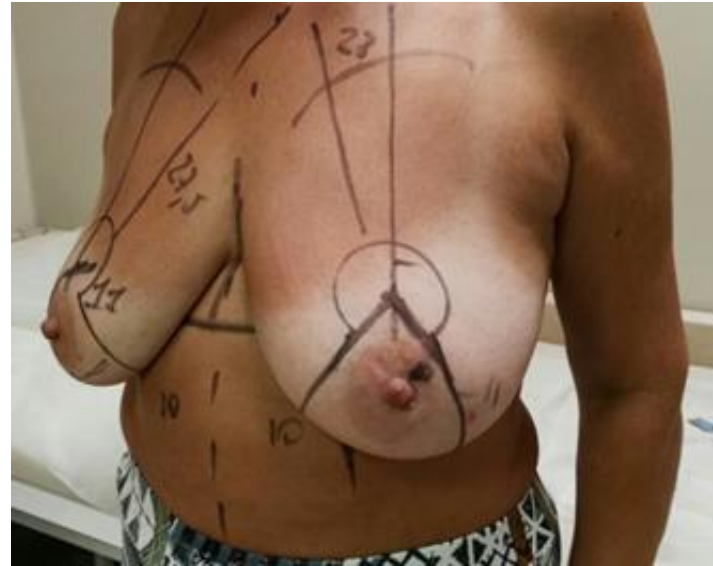
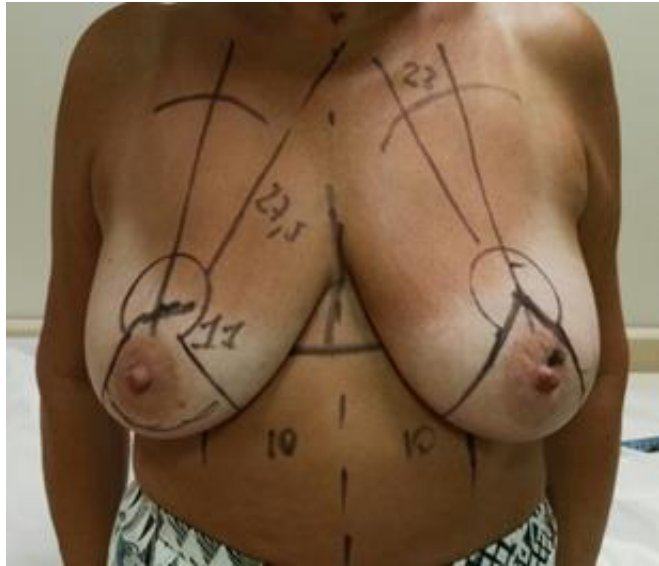PRE



1 anno dopo

## Mammoplastica terapeutica

Wedge mammoplastica e simmetrizzazione controlaterale immediata

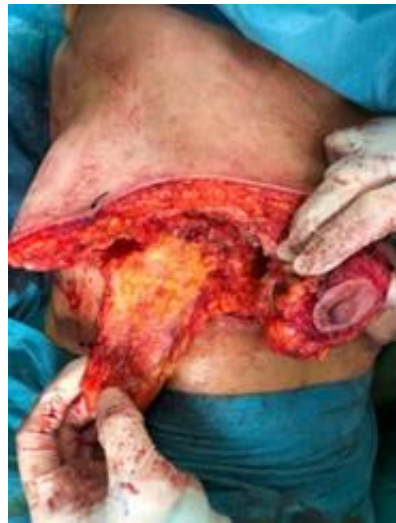
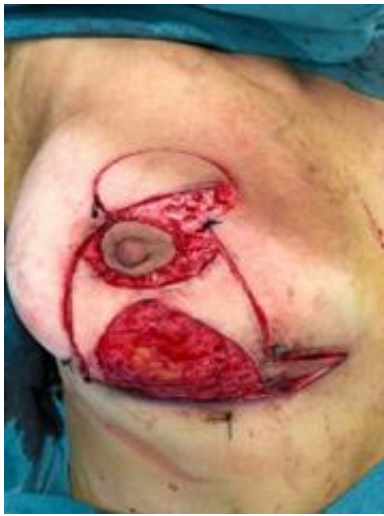
Paziente di 59  
anni con  
Carcinoma  
duttale in situ  
G2  
retroareolare  
mammella DX

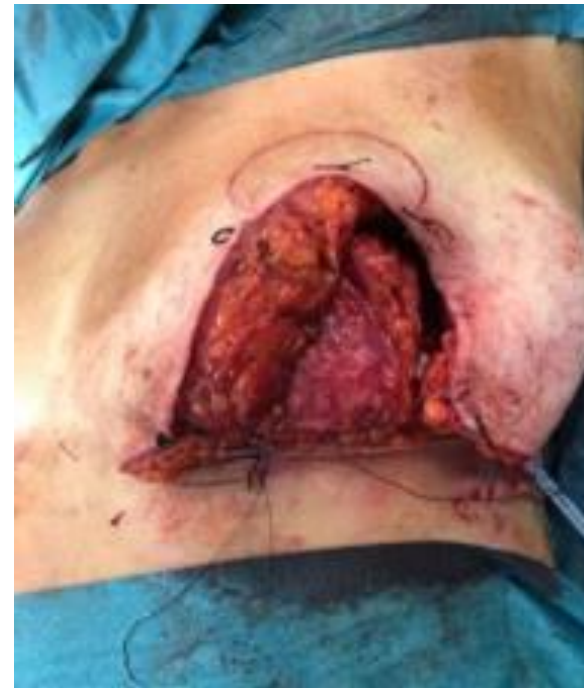Desiderio della paziente di pessi

## Mammoplastica terapeutica

Wedge mammoplastica e simmetrizzazione controlaterale immediata



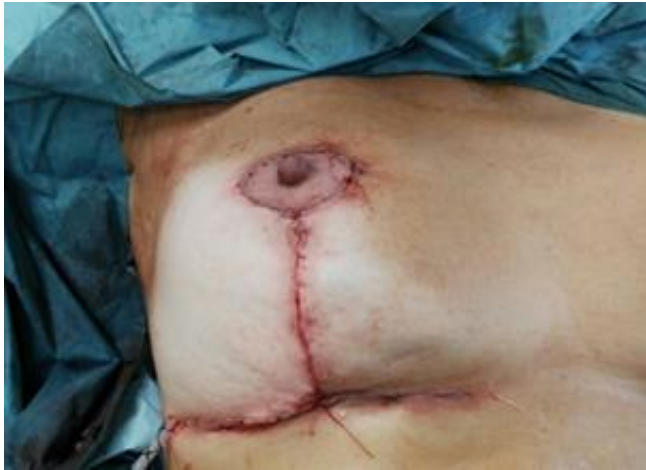Mammella DX: Peduncolo superomediale e lembo inferiore di autoprotesi



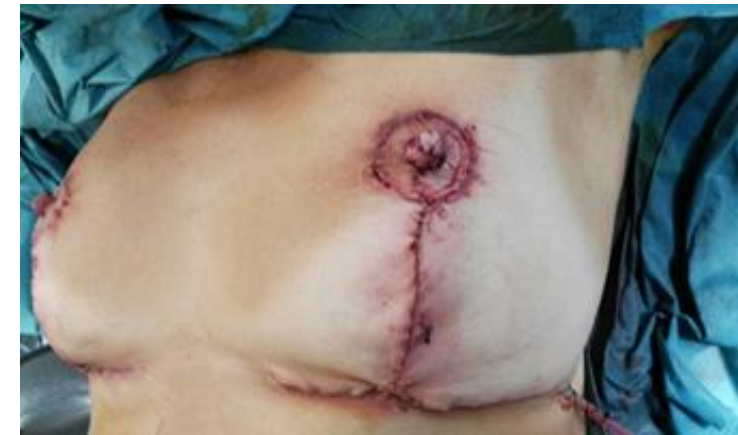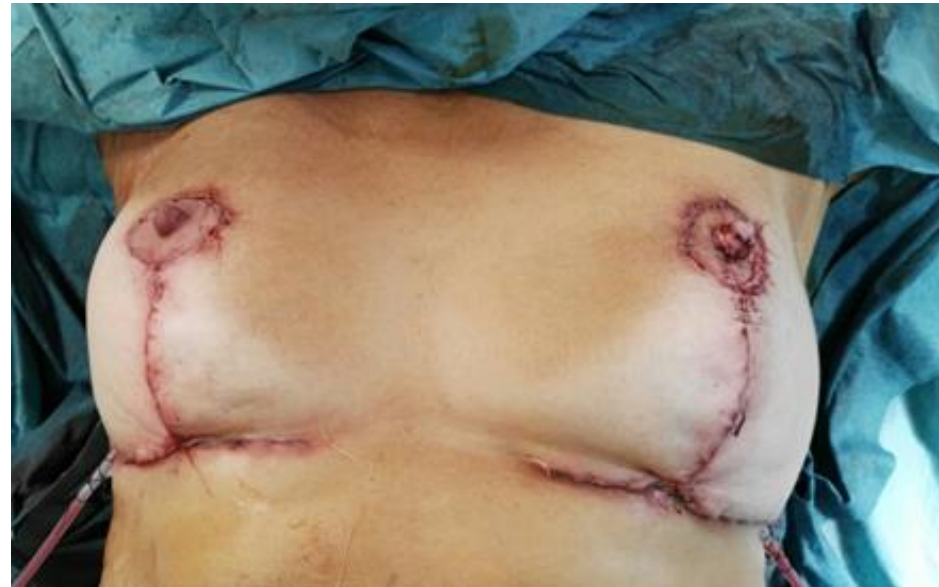Mammella SN: Wedge mammoplasty con asportazione del capezzolo

## Mammoplastica terapeutica

Wedge mammoplastica e simmetrizzazione controlaterale immediata



Mammella DX

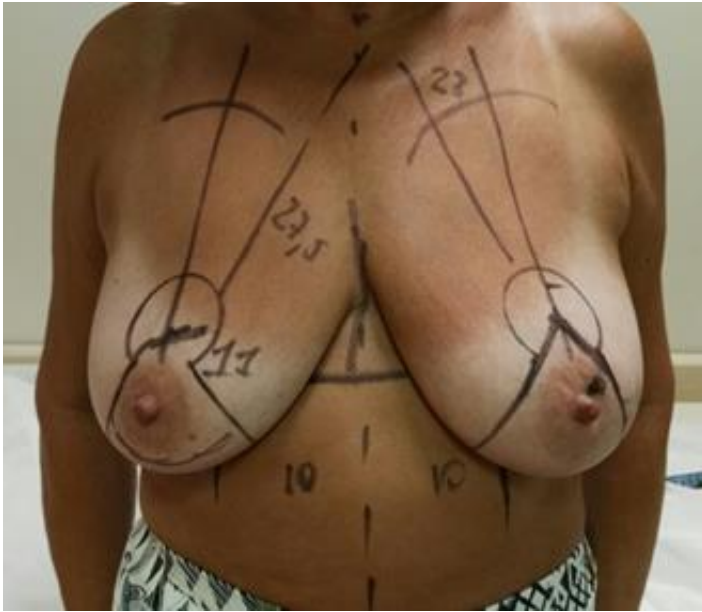


Mammella SN con  
ricostruzione del capezzolo e  
graffiatura del margine  
areolare

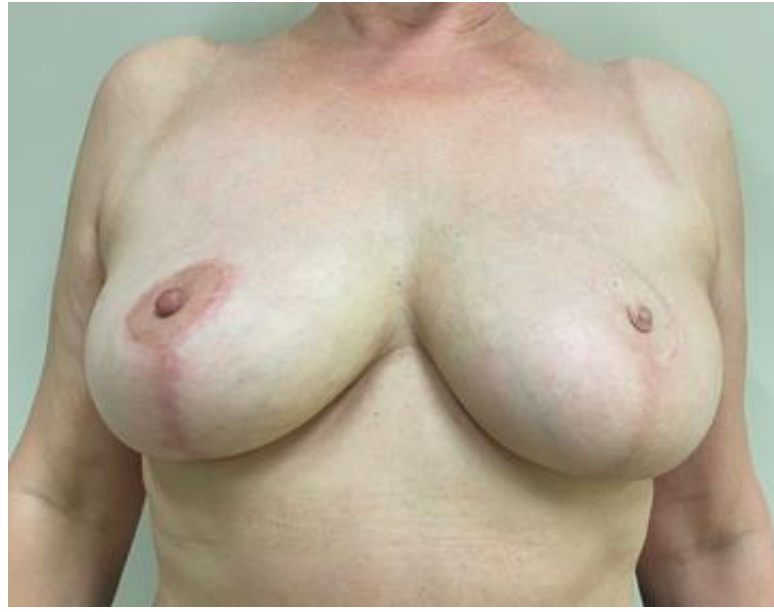

## Mammoplastica terapeutica

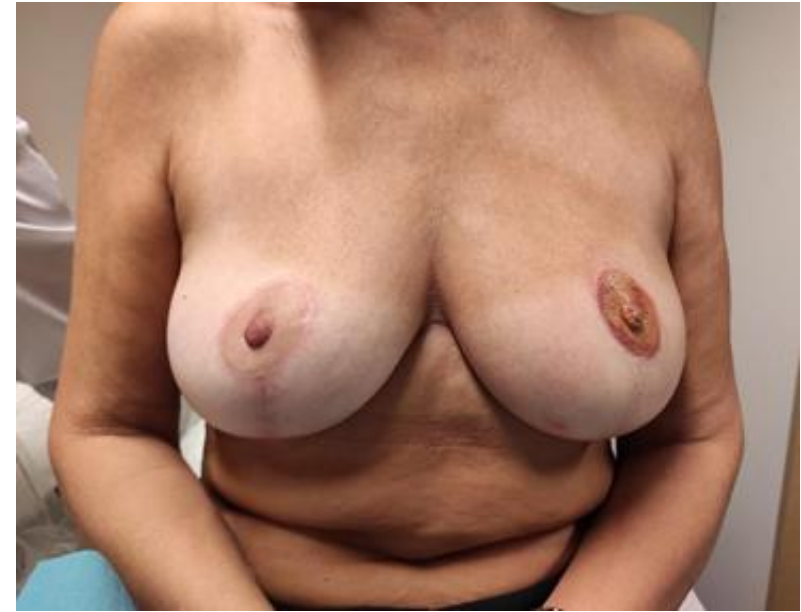Wedge mammoplastica e simmetrizzazione controlaterale immediata



PRE

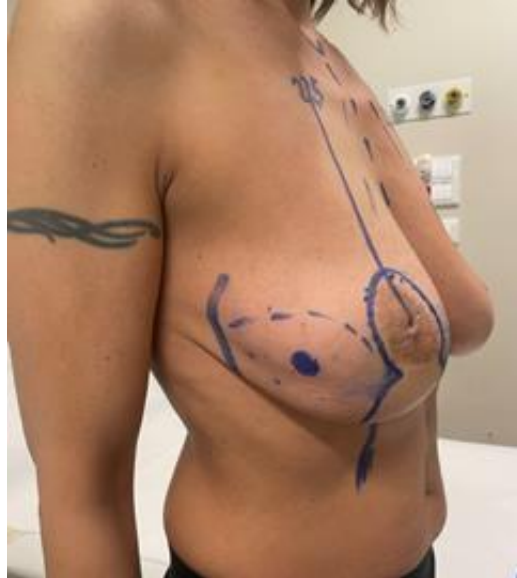

Dopo 4 mesi



Dopo 1 anno e  
tatuaggio CAC

## Mammoplastica terapeutica

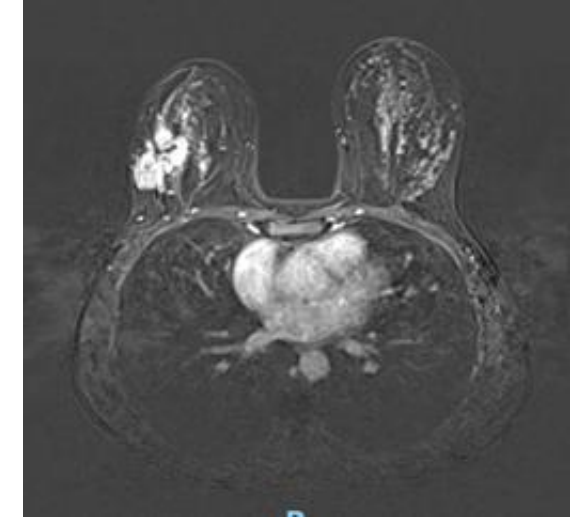
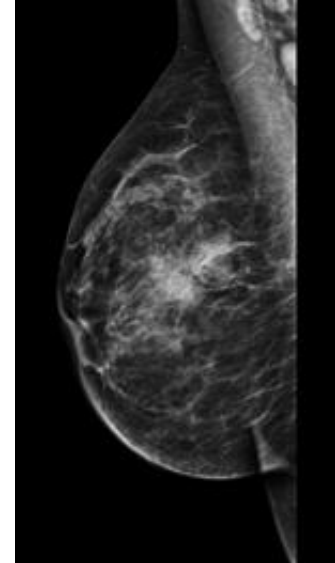


43 anni con neoplasia di 5 cm tra i QQEE di DX e linfonodi positivi.  
Carcinoma duttale invasivo LUMB.

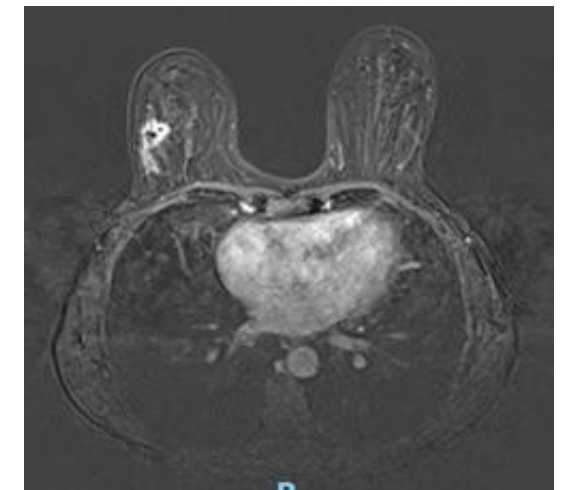
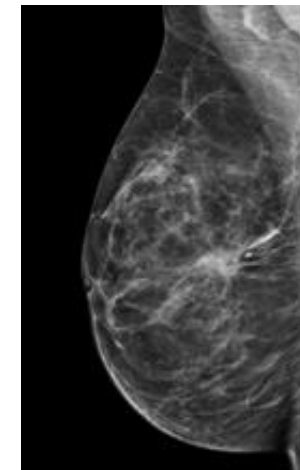
Indicazione **pre** trattamento: Mastectomia radicale con  
asportazione del CAC

Rivalutazione **post** trattamento: Core biopsy retroareolare  
negativa: Intervento conservativo con mammoplastica terapeutica

PRE : 5 CM



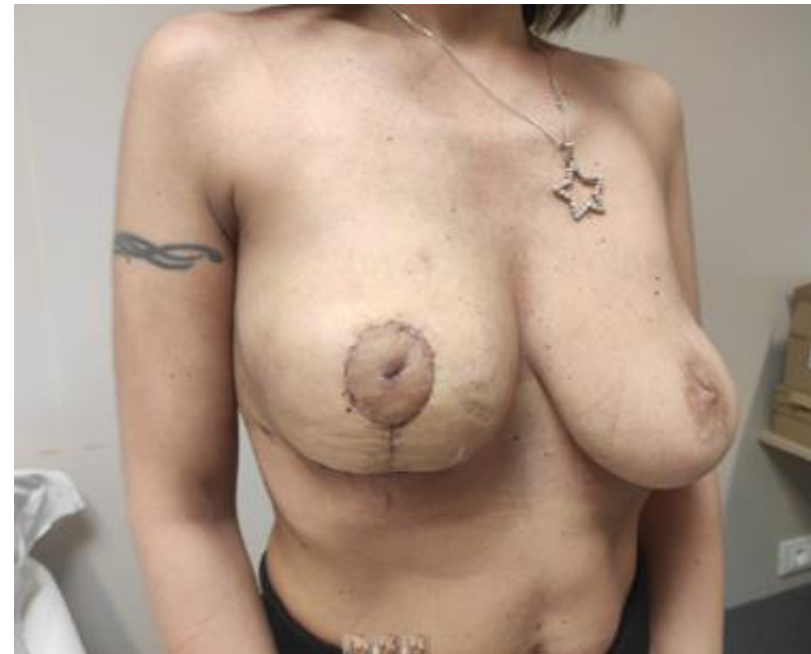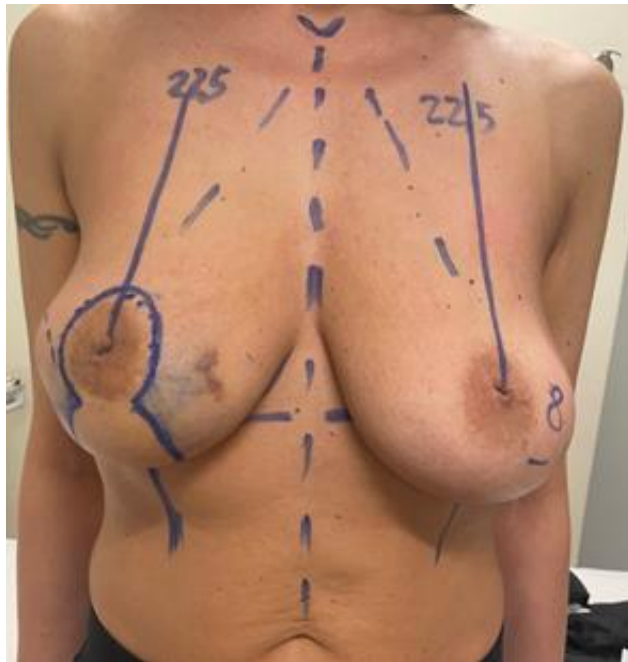
POST : 3 CM



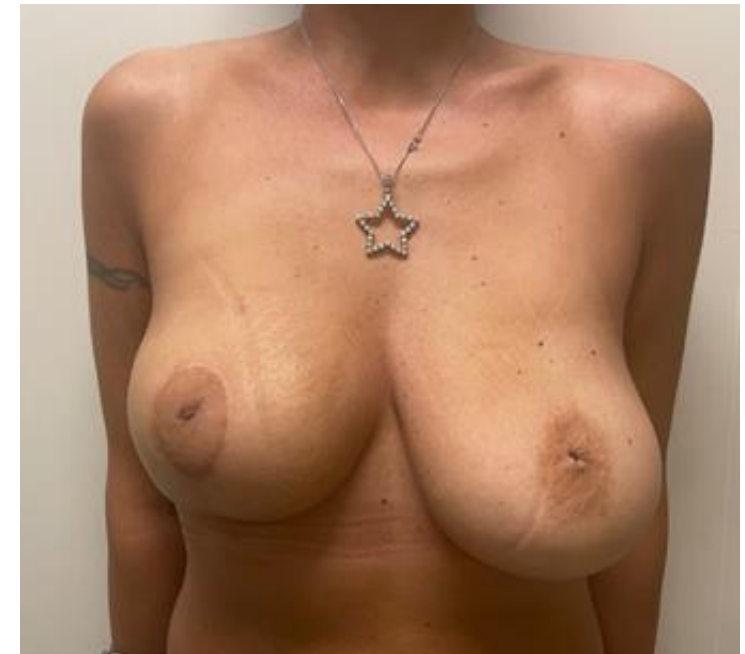## Mammoplastica terapeutica

EID: neoplasia 2x2 cm

y pT 1c pN 1a pM non  
dato G2 R0



1 mese dopo



6 mesi dopo intervento  
RT finita da 4

# Volume replacement techniques

## Lembi della parete toracica dermo-adiposi

### ANATOMIA VASCOLARE

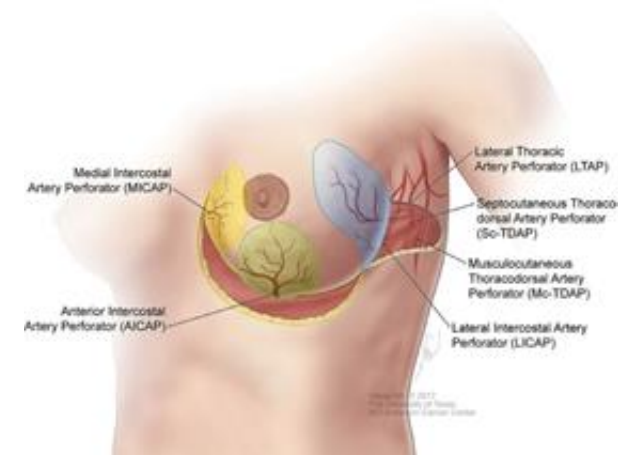
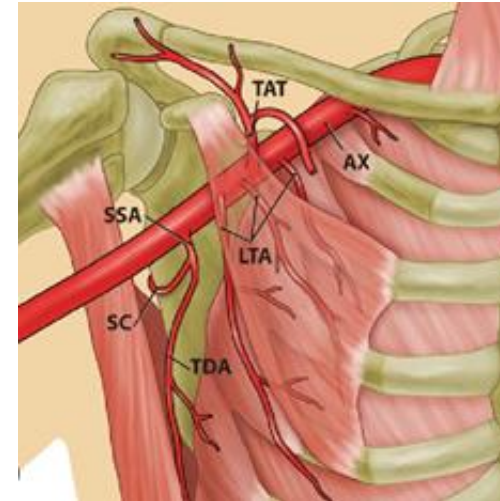
Sistemi vascolari

Rami dell'arteria ascellare

- 1- Arteria toracica laterale (LTA)
- 2- Arteria toraco-dorsale (TDA)

Rami arteriosi intercostali

- 3- Arteria intercostale laterale (LICA)
- 4- Arteria intercostale anteriore (AICA)
- 5- Arteria intercostale mediale (MICA)







FONDAZIONE  
POLICLINICO UNIVERSITARIO  
CAMPUS BIO-MEDICO

## Lembi della parete toracica dermo-adiposi

Journal of Plastic, Reconstructive & Aesthetic Surgery (2006) 59, 644-652



### The versatility of the inter-costal artery perforator (ICAP) flaps

Moustapha Hamdi\*, Koenraad Van Landuyt, Bob de Frene,  
Nathalie Roche, Phillip Blondeel, Stan Monstrey

*Plastic Surgery Department, Gent University Hospital, De Pintelaan 185, 9000 Gent, Belgium*

Received 15 April 2005; accepted 1 January 2006



## Lembi della parete toracica dermo-adiposi

- 2001-2004: 20 lembi su 16 pazienti

### Indicazioni:

- Ricostruzione post quadrantectomia (8 pazienti)
- Difetti sternali e della linea mediana posteriore (3 pazienti con dermatofibrosarcoma)
- Mastoplastica additiva autologa (5 pazienti postbariatriche)

2 DICAP

2 AICAP

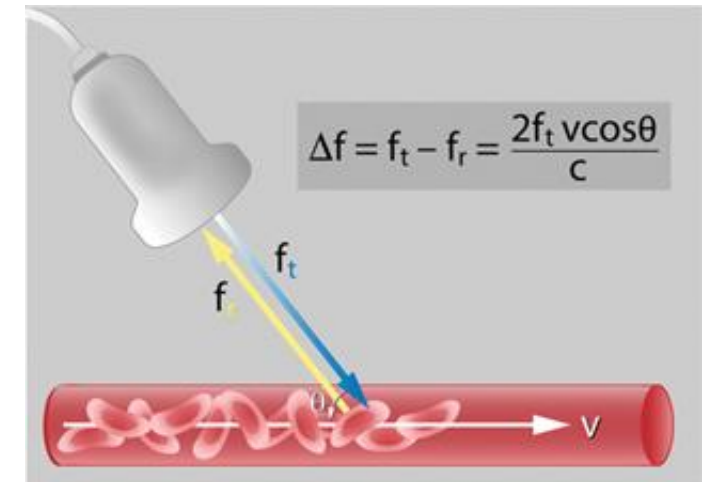
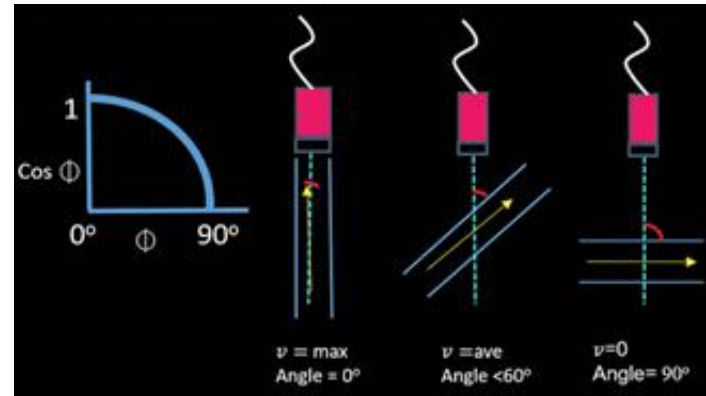
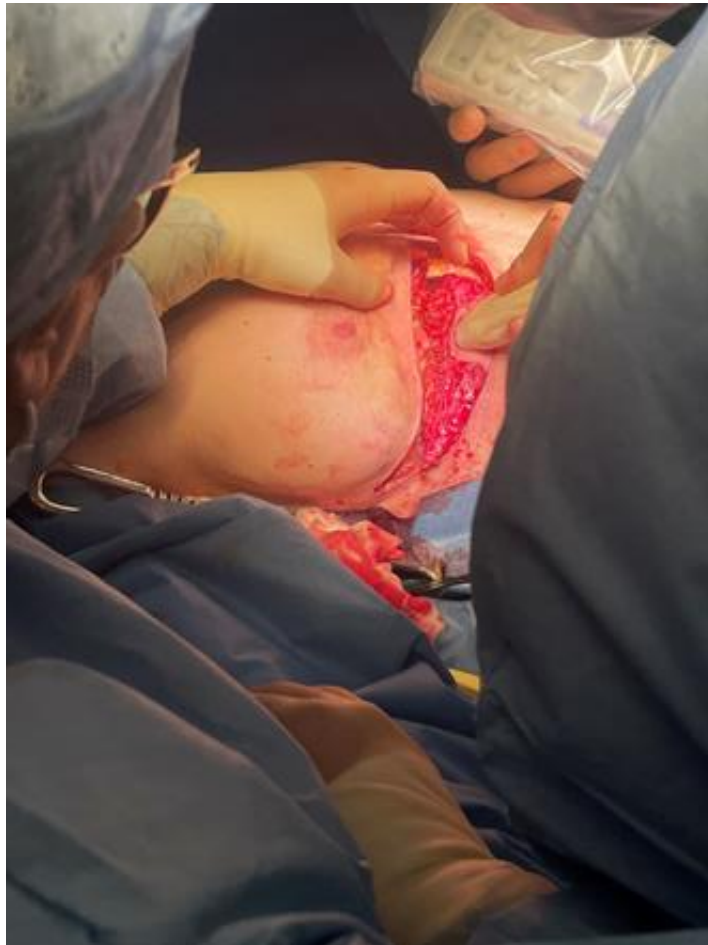16 LICAP

### CONCLUSIONI

I LEMBI DELLA PARETE TORACICA  
sono una buona opzione nella chirurgia  
mammaria e nei difetti del tronco senza  
sacrificare i muscoli sottostanti

# Lembi della parete toracica dermo-adiposi

Doppler ecografico e/o acustico



## Lembi della parete toracica dermo-adiposi

### Exploration of chest wall perforator vascular anatomy on standard breast MRI: A potential aid to chest wall perforator flap planning



A. Heeney<sup>a</sup>, B. Bhaludin<sup>b</sup>, E.R. St John<sup>a</sup>, R. O'Connell<sup>a</sup>,  
K. Krupa<sup>a</sup>, J.E. Rusby<sup>a</sup>, S. Allen<sup>b</sup>, P.A. Barry<sup>a,\*</sup>

<sup>a</sup>The Breast Unit, The Royal Marsden Hospital, Sutton, London, UK

<sup>b</sup>Department of Breast Radiology, The Royal Marsden Hospital, Sutton, London, UK

Received 6 May 2021; accepted 14 November 2021

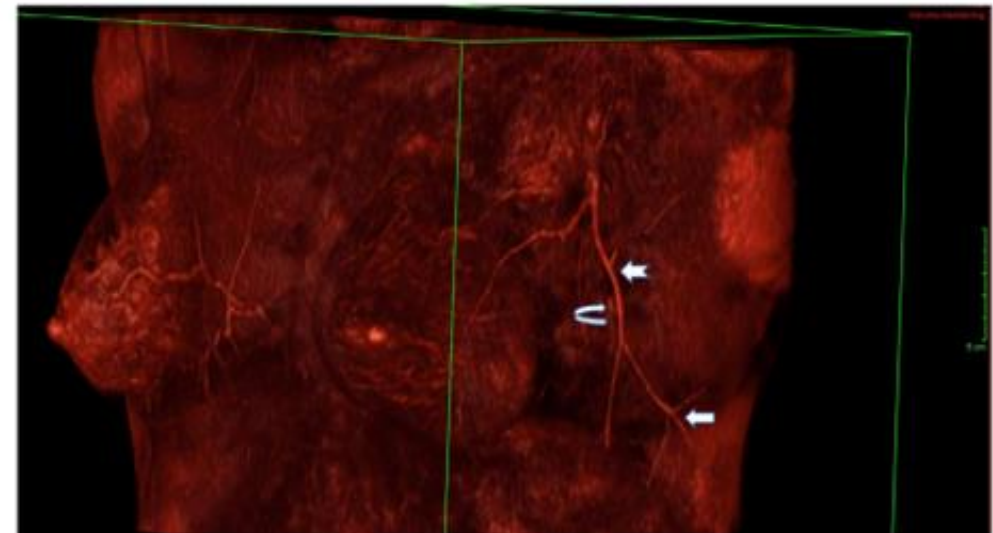
- ❑ MRI è utile in pazienti che richiedono linfadenectomia ascellare con sacrificio dell'arteria toracica laterale.
- ❑ Spesso i vasi intercostali laterali e i perforanti della toracica laterale sono interconnessi.

Hanno osservato il decorso, il diametro e la concordanza tra i due lati.

Arteria toracica laterale: 2.9-1.9mm

Perforanti dell'arteria toracica laterale: 1,9-0,5 mm

LICAP: 1,5-0,3mm







FONDAZIONE  
POLICLINICO UNIVERSITARIO  
CAMPUS BIO-MEDICO

## Lembi della parete toracica dermo-adiposi



ELSEVIER



### Six-year experience of oncoplastic volume replacement using local perforator flaps



Edel Marie Quinn\*, Rajaram Burrah, Siobhan O’Ceallaigh,  
Lyndsey Highton, John Murphy

*Nightingale Breast Unit, Wythenshawe Hospital, Manchester University NHS Foundation Trust,  
Manchester, United Kingdom*

Received 25 May 2020; accepted 20 December 2020



**Edel Quinn MD FRCS** · 2\*  
Oncoplastic Breast Surgeon at Breastcheck  
Southern Unit



## Lembi della parete toracica dermo-adipoc

116 lembi della parete toracica  
(gennaio 2014-Maggio 2020)

-101 ricostruzione parziale immediata dopo  
chirurgia conservativa della mammella: 30%  
single-stage , 70% two-stage procedure a  
distanza di 14 giorni  
( per valutazione margini all'EID )

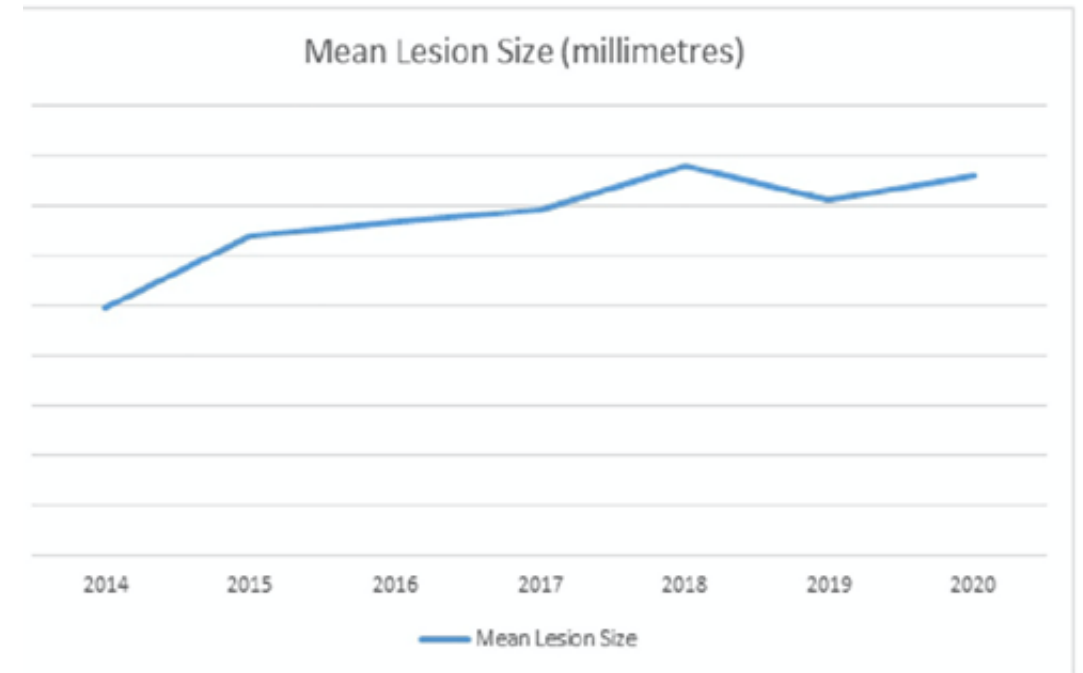
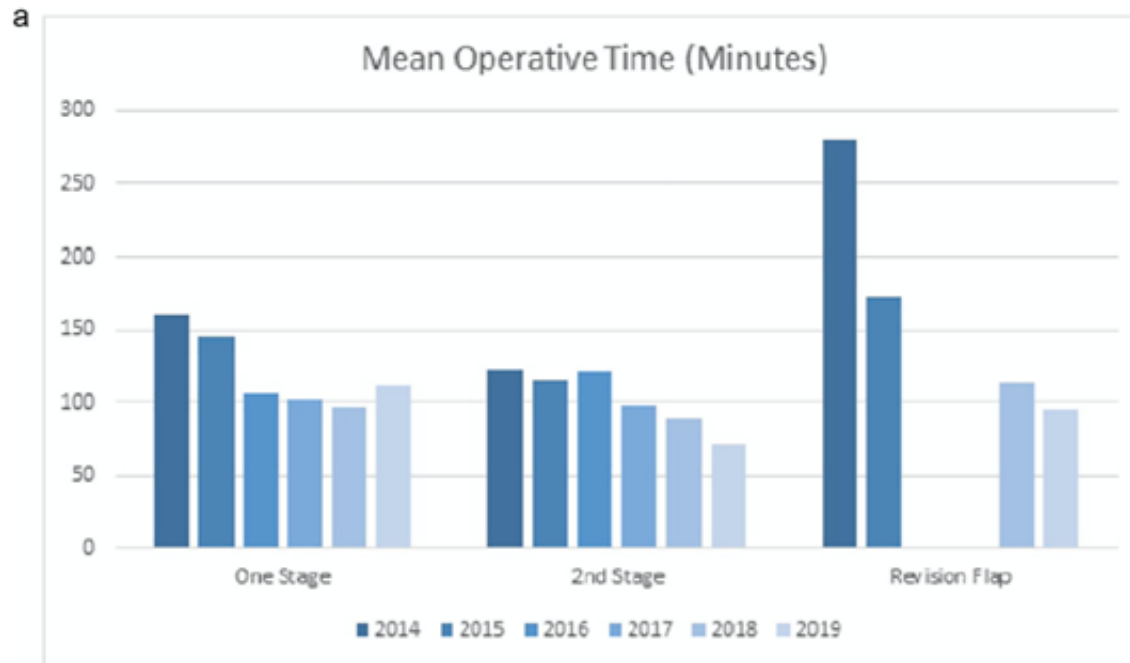
-15 ricostruzione ritardata dopo esiti di  
chirurgia conservativa con scarso risultato  
estetico

**Table 2** Tumour characteristics in 101 patients undergoing immediate local flap reconstruction and complication rates in all 116 patients undergoing immediate or delayed local flap reconstruction.

<b>Tumour type</b>		
- IDC	55	54%
- ILC	10	10%
- DCIS	14	14%
- IDC + DCIS	17	17%
- ILC + DCIS	1	1%
- Other	4	4%
<b>Tumour stage</b>		
- Tis	14	14%
- T1/ypT1	21/3	24%
- T2/ypT2	55/3	57%
- T3/ypT3	2/3	5%
- ypT0	1	1%
<b>Nodal stage for invasive cancers</b>		
- N0/ypN0	51/8	69%
- N1/ypN1	18/1	22%
- N2/ypN2	8/0	8%
- Unknown	2	1%
Mean whole tumour size (range)	33.1 mm (4-80)	
Multifocal	11	11%
Mean specimen weight (range)	81.1 g (25-313)	
Involved margins at first surgery	15	15%
Re-excision of margins	15	15%
<b>Completion mastectomy due to incomplete margin status</b>		
Final axillary surgery	3	2.9%
- SLNB	66	65%
- ANC	21	21%
- Nil	14	14%
<b>Adjuvant therapy</b>		
- Radiotherapy	94	93%
- Adjuvant chemotherapy	34	34%
- Endocrine therapy	75	74%
- Neoadjuvant chemotherapy	9	9%
<b>Delay to adjuvant therapy due to complications</b>		
Stage		
- 1 Stage	31	31%
- 2 Stage	70	69%
Median time to second stage surgery* (range)	14 days (7-56)	
Overall complication rate	18	15.5%
<b>Complications</b>		
- Minor (superficial infection and delayed healing)	15	12.9%
Major (skin/flap necrosis and haematoma)	3	2.6%

# Lembi della parete toracica dermo-adiposi

Curva di apprendimento: riduzione del tempo chirurgico e aumento delle dimensioni della lesione





## Lembi della parete toracica dermo-adiposi

### Lembi della parete toracica anche dopo mastectomia

#### CHEST WALL PERFORATOR FLAPS FOR WHOLE BREAST RECONSTRUCTION - FEASIBILITY

Peter Barry<sup>1</sup>, Nihal Gönen-Yildirim<sup>2</sup>, Anna Heeney<sup>3</sup>, Rachel O'Connell<sup>1</sup>, Edward St John<sup>4</sup>. <sup>1</sup>Royal Marsden NHS Foundation Trust, London, United Kingdom; <sup>2</sup>Nottingham University Hospital, Nottingham, United Kingdom; <sup>3</sup>Mater Misericordiae University Hospital, Dublin, Ireland; <sup>4</sup>Portsmouth Hospitals University NHS Trust, Portsmouth, United Kingdom

91 pazienti sulle quali è stato eseguito un lembo della parete toracica di cui 8 per ricostruzione dopo mastectomia (2 bilaterali)

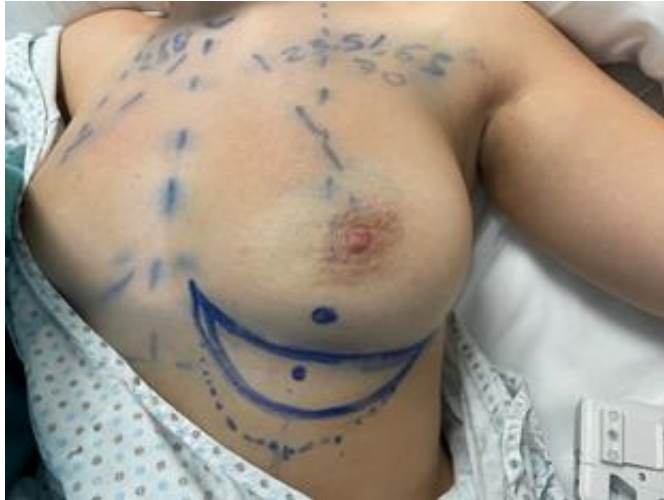I lembi della parete toracica rappresentano un approccio sicuro per ricostruzione mammaria dopo mastectomia.



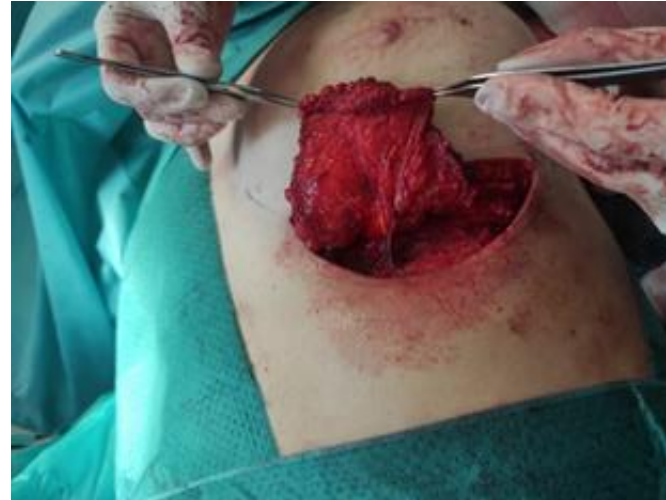## Lembi della parete toracica dermo-adiposi

Paziente di 36 anni con  
neoplasia 18mm Qqinf  
mammella SN LUMA

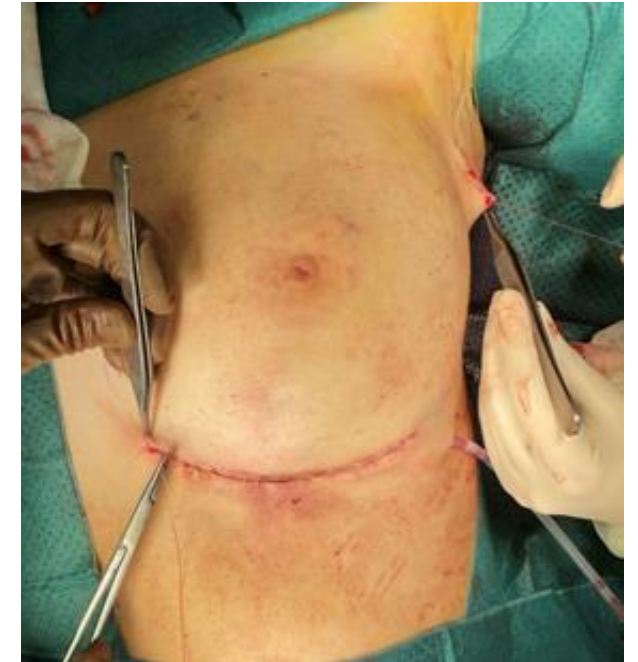### AICAP



Tatuaggio ecografico del tumore ed  
identificazione dell'AICAP

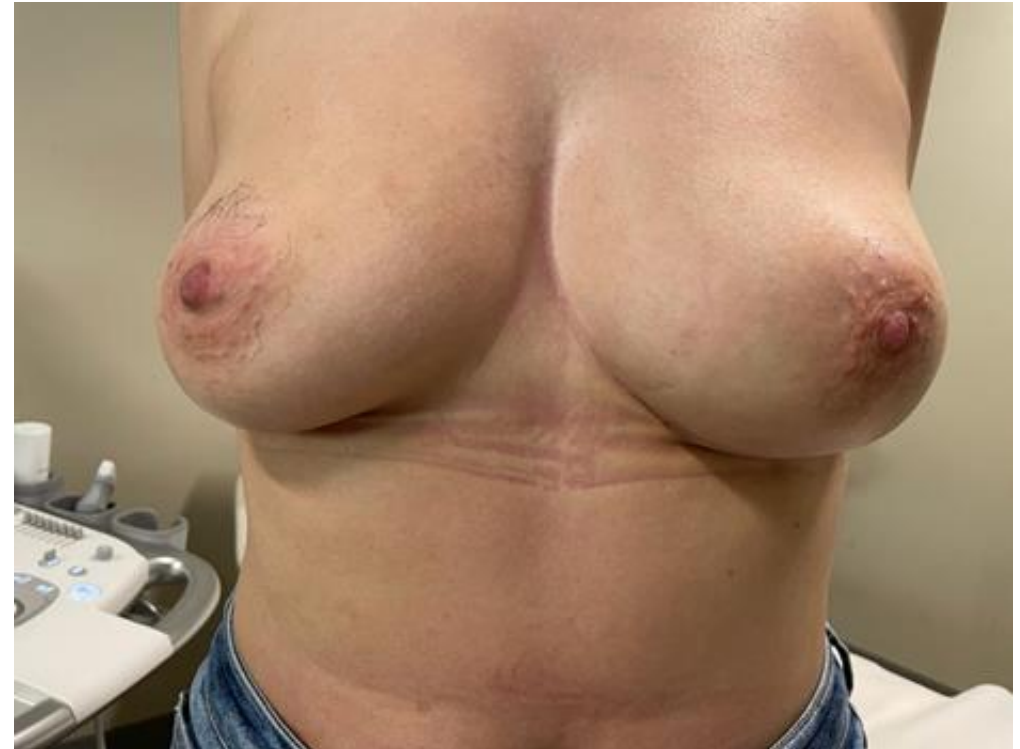
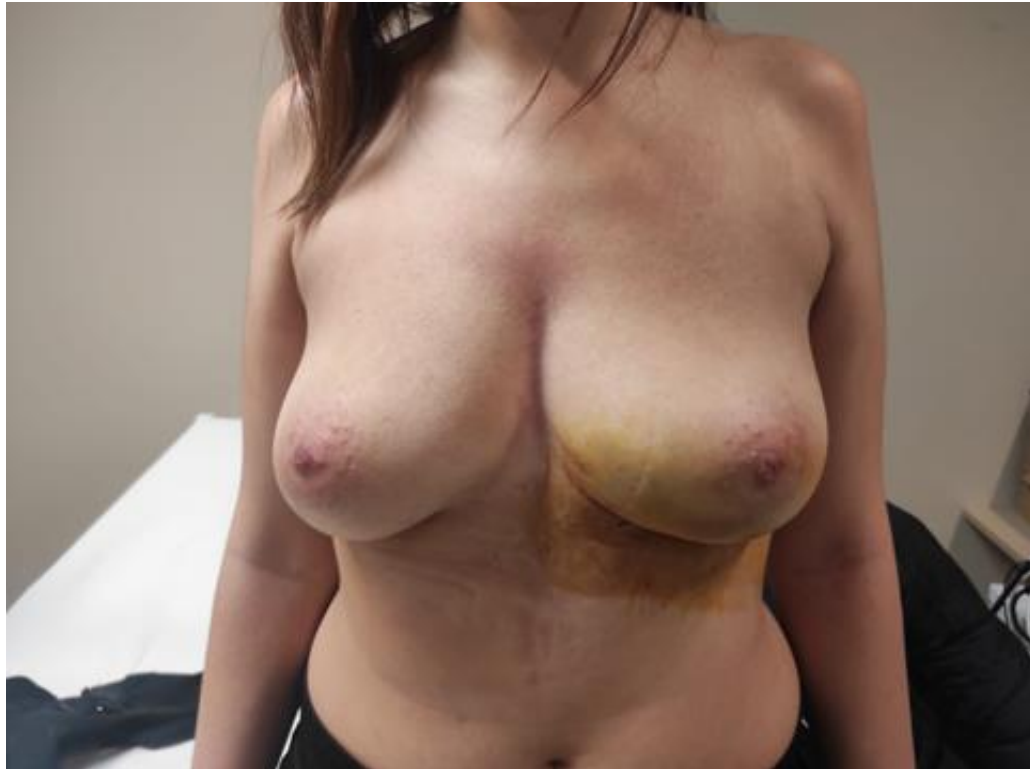
Visione intraoperatoria del  
peduncolo



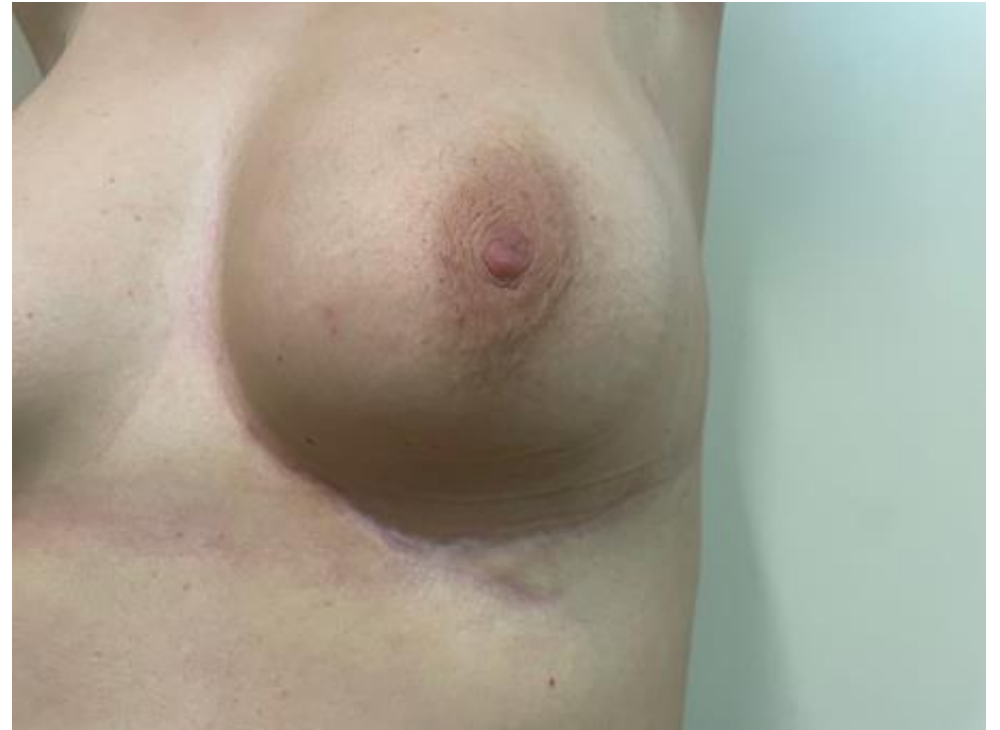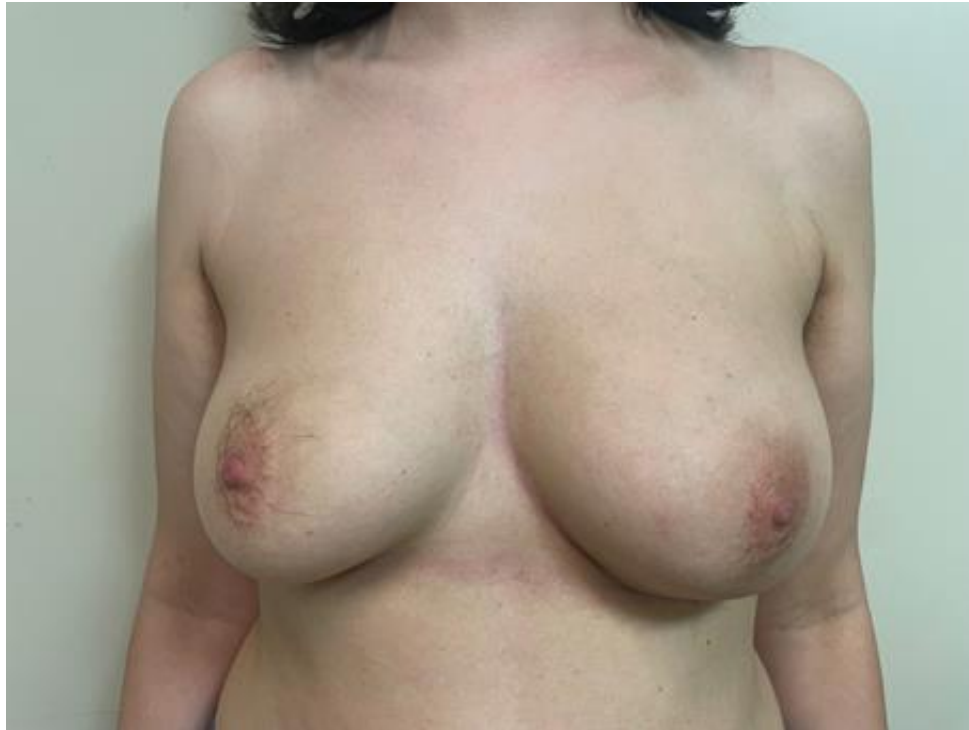## Lembi della parete toracica dermo-adiposi

AICAP



## Lembi della parete toracica dermo-adiposi

**AICAP**



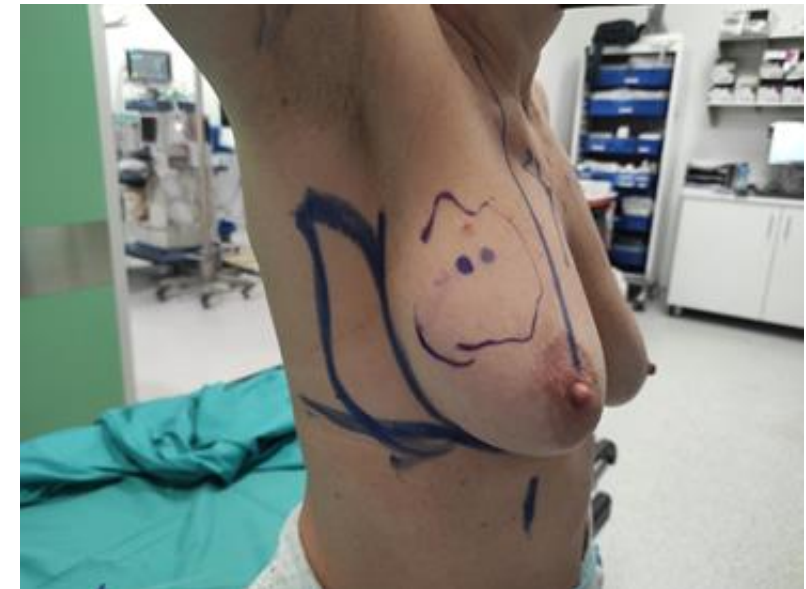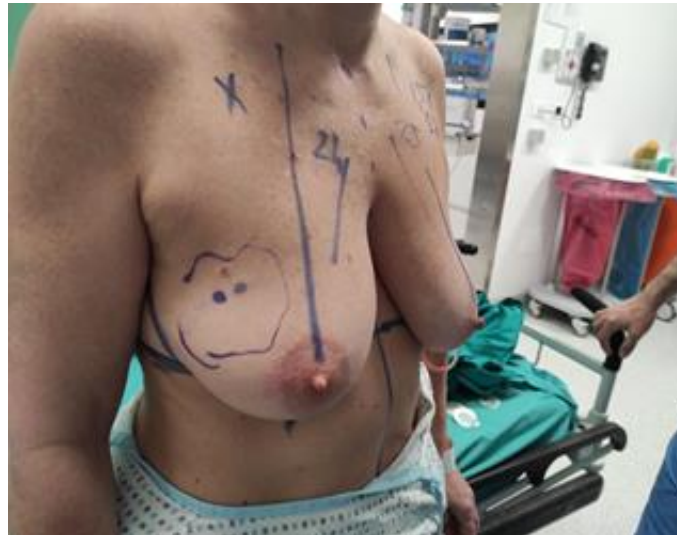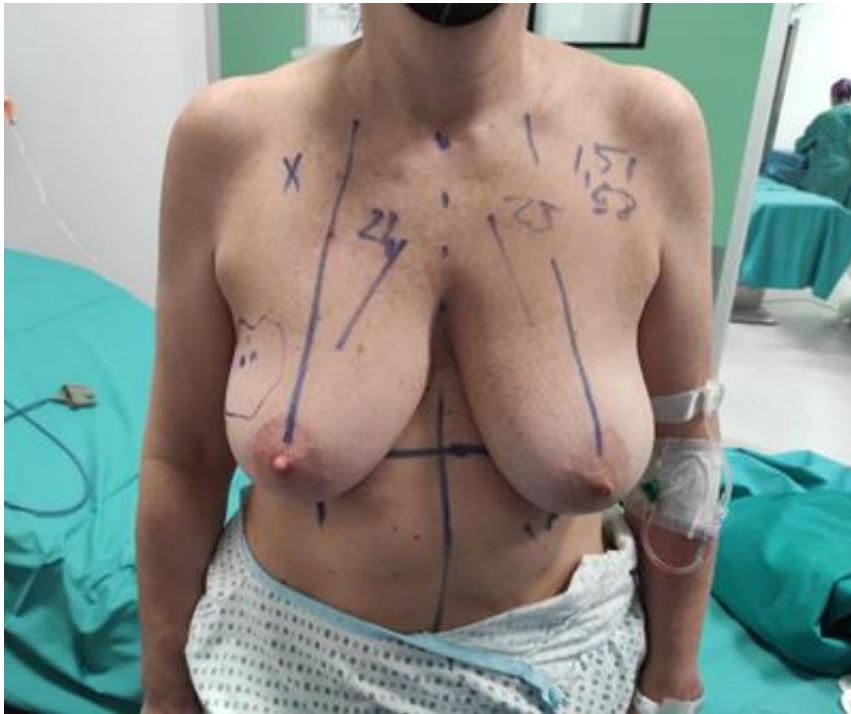6 mesi postoperatori, 4 mesi post fine RT



## Lembi della parete toracica dermo-adiposi

LICAP modificato

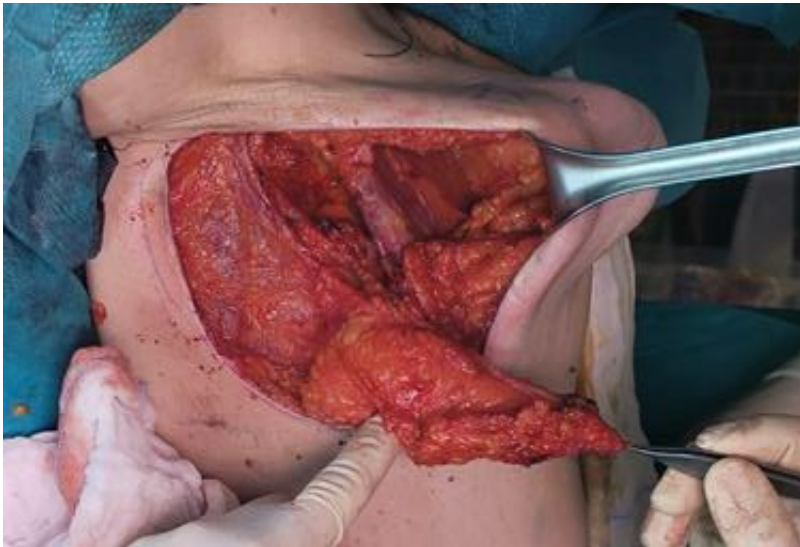
Paziente di 59 anni con  
Carcinoma duttale in situ  
diffuso (**65mm**) nel QSE  
mammella DX



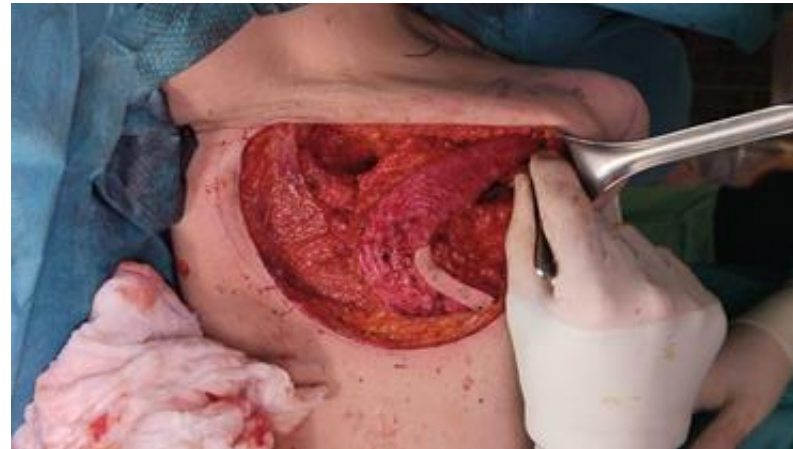

## Lembi della parete toracica dermo-adiposi

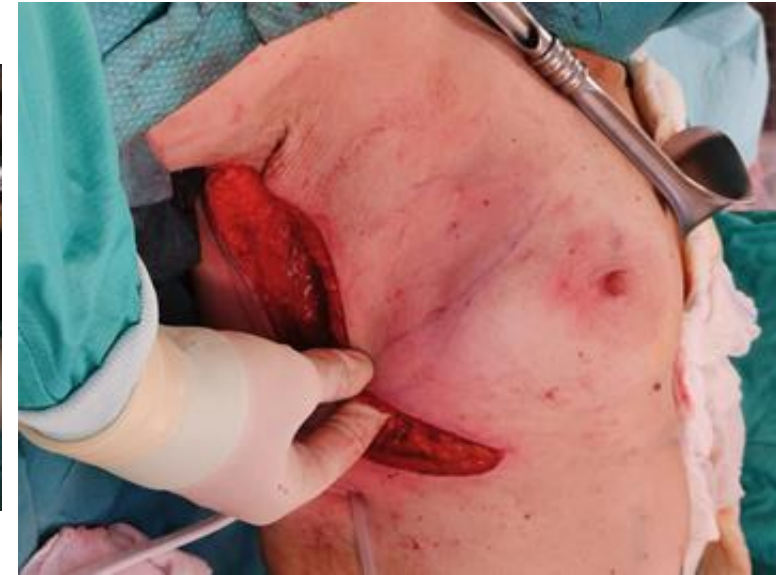### LICAP modificato



Lembo e cavità tumorale



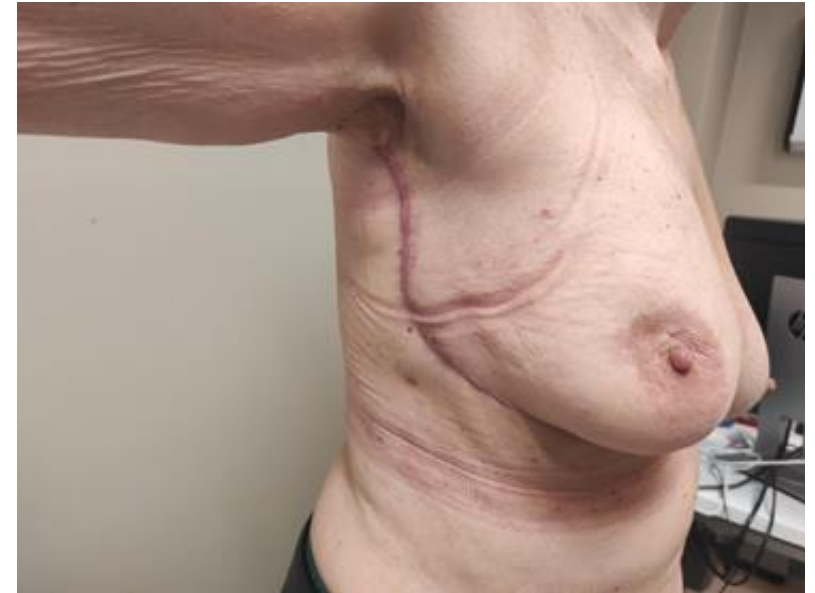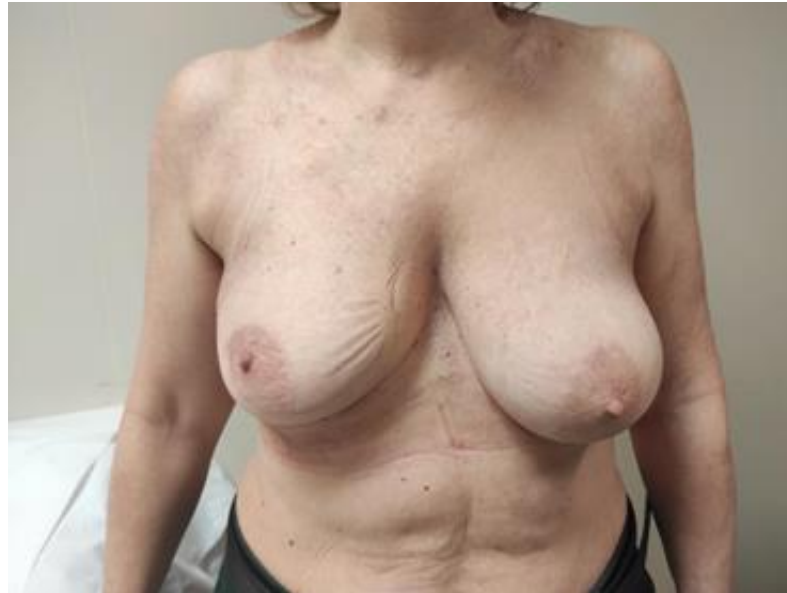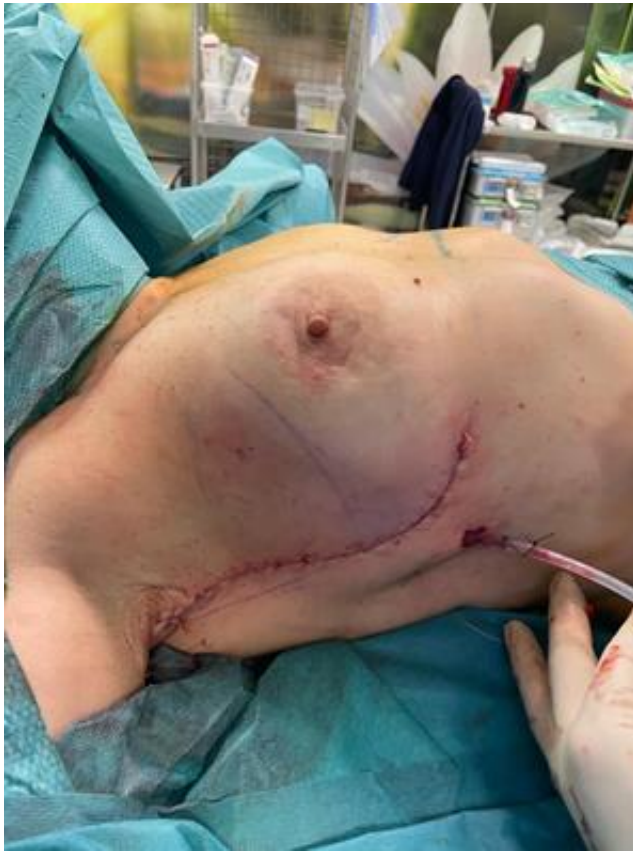Lembo traslato all'interno della  
cavità



Chiusura

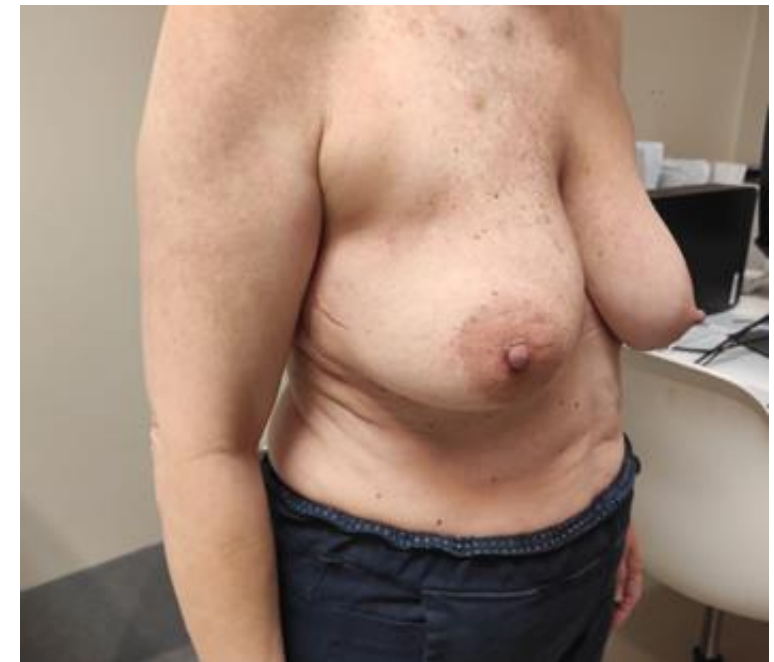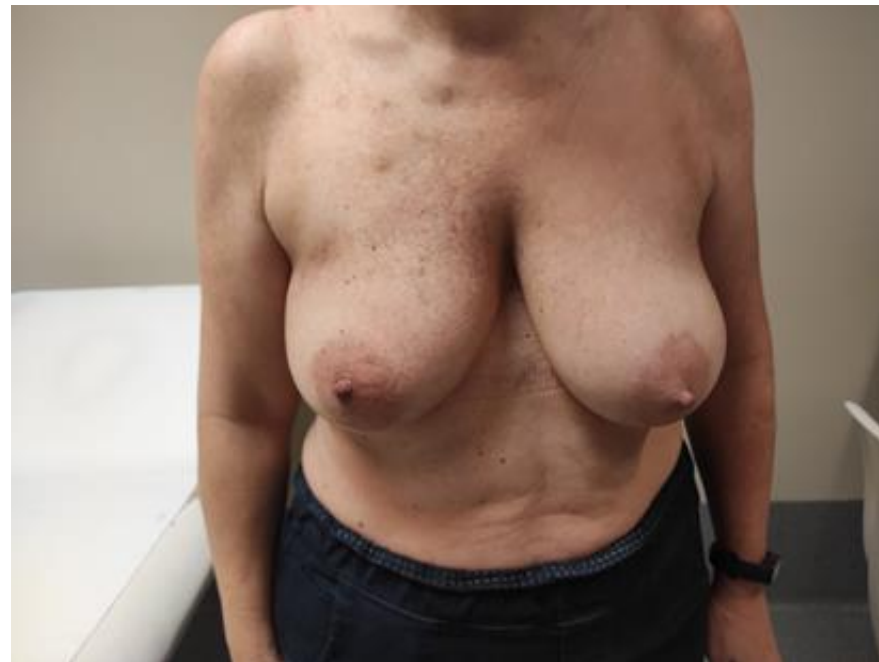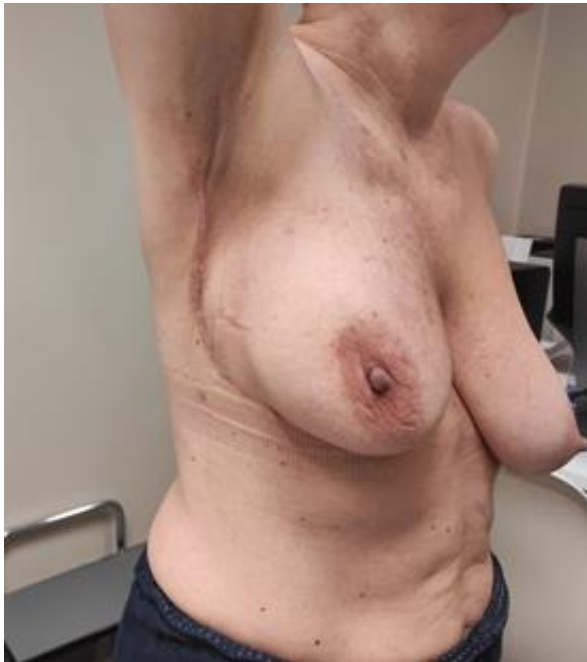## Lembi della parete toracica dermo-adiposi

LICAP modificato



## Lembi della parete toracica dermo-adiposi

LICAP modificato



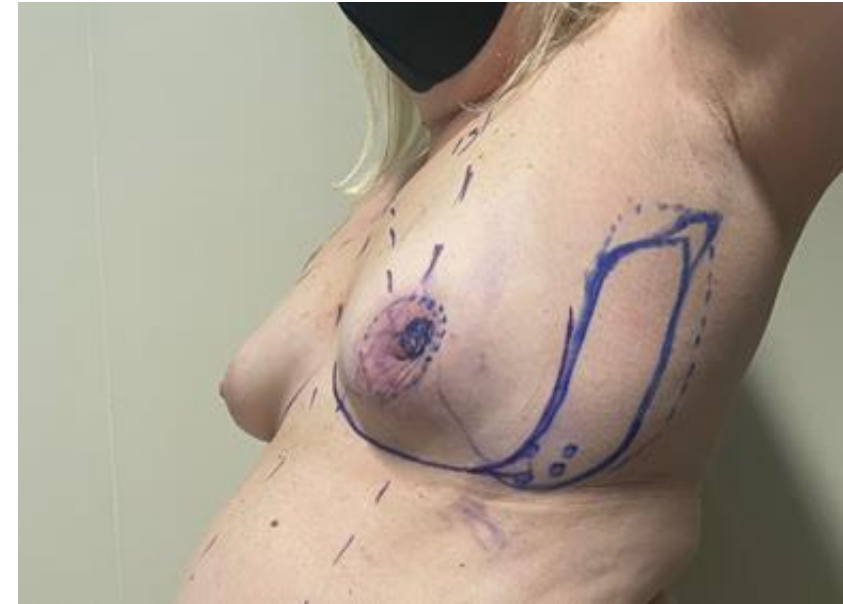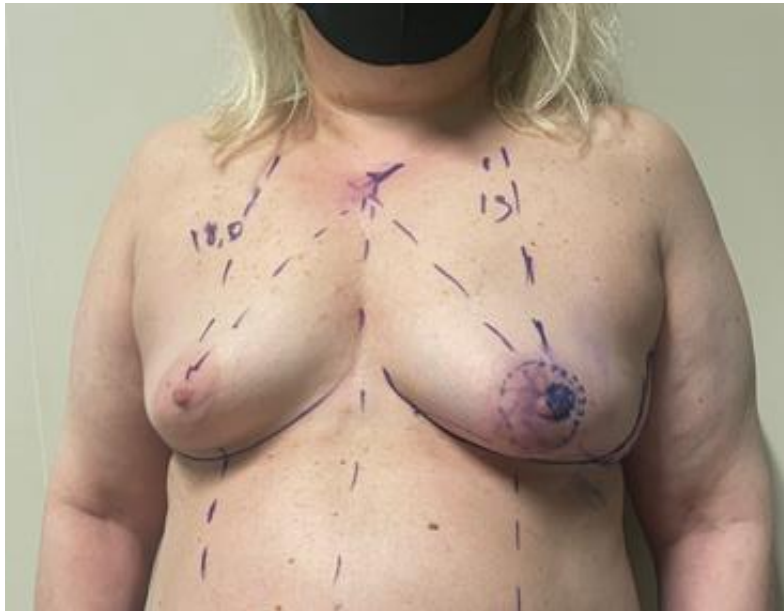6 mesi postoperatori, 2 mesi post fine RT



## Lembi della parete toracica dermo-adiposi

LICAP modificato con trasposizione cute per asportazione capezzolo

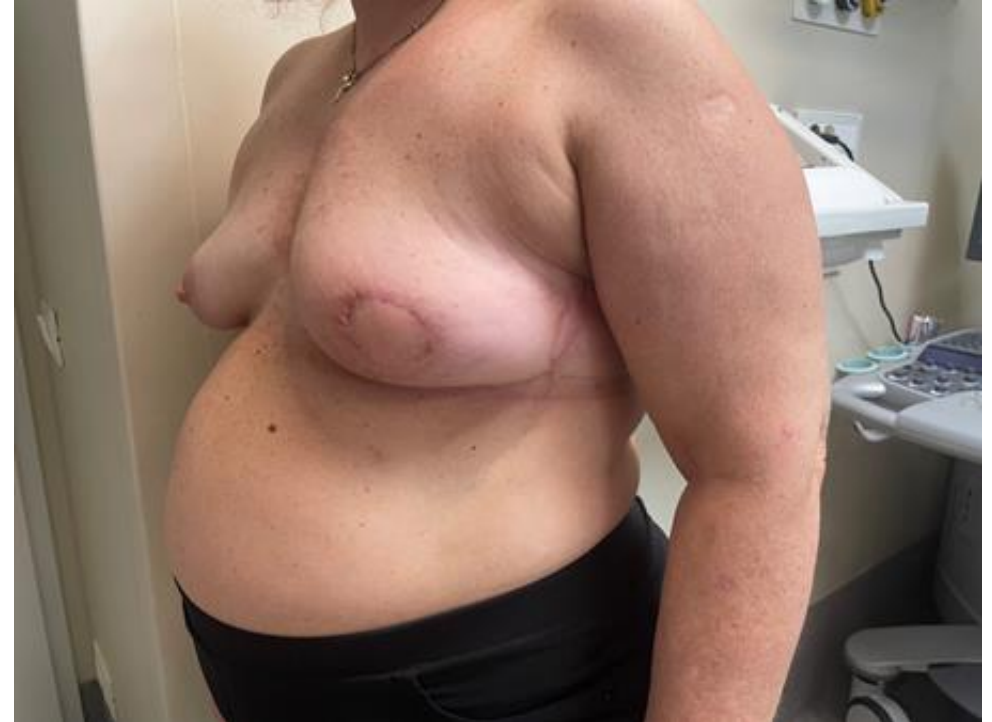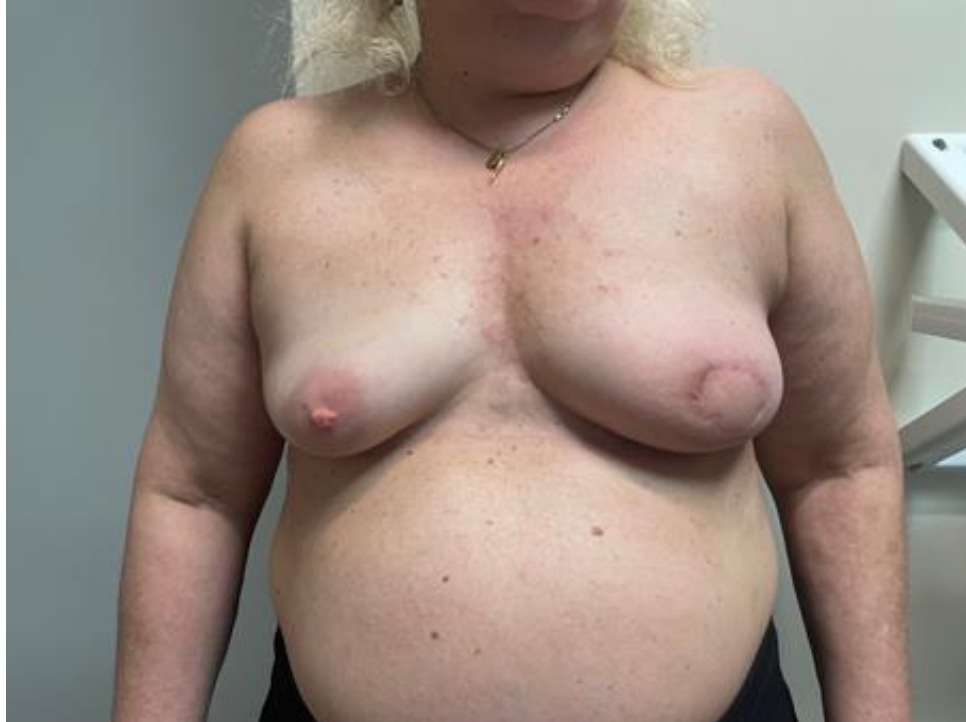Paziente di 59 anni con  
neoplasia 25x20 mm  
retroareolare  
coinvolgente il capezzolo  
mammella DX LUMA





## Lembi della parete toracica dermo-adiposi

LICAP modificato con trasposizione cute per asportazione capezzolo



6 mesi postoperatori, 4 mesi post fine RT



FONDAZIONE  
POLICLINICO UNIVERSITARIO  
CAMPUS BIO-MEDICO

**L'acquisizione di tecniche di oncoplastica permette di salvare le mammella di molte pazienti!!!!**



FONDAZIONE  
POLICLINICO UNIVERSITARIO  
CAMPUS BIO-MEDICO



## BREAST UNIT EXCELLENCE



# Multidisciplinary approach



FONDAZIONE  
POLICLINICO UNIVERSITARIO

## Effects of multidisciplinary team working on breast cancer survival: retrospective, comparative, interventional cohort study of 13 722 women

 OPEN ACCESS

BMJ

Eileen M Kesson *project manager*<sup>1,4</sup>, Gwen M Allardice *statistician*<sup>1,4</sup>, W David George *school of medicine honorary professor*<sup>2</sup>, Harry J G Burns *chief medical officer for Scotland*<sup>3</sup>, David S Morrison *director*<sup>4</sup>

Introduction of multidisciplinary care was associated with improved survival and reduced variation in survival among hospitals

18% lower breast cancer mortality at five years

BMJ 2012;344:e2718 doi: 10.1136/bmj.e2718

Published 26 April 2012





FONDAZIONE





## ..ma è tutto oro quel che luccica????



### Cosa manca ancora:

- **Le Breast Unit non sono conosciute ancora**
- **Accedere agli esami di prevenzione è ancora molto difficile**
- **I tempi di attesa dopo la diagnosi sono ancora lunghi**
- **Le cure non sono omogenee su tutto il territorio**
- **I rimborsi Regionali non sono adeguati alla qualità delle prestazioni**
- **I followup non si riescono a fare nei centri di riferimento**
- **Manca la giusta attenzione alla quality life delle pazienti guarite**
- **Il diritto all'oblio**

ecc... ecc...



FONDAZIONE  
POLICLINICO UNIVERSITARIO  
CAMPUS BIO-MEDICO

# Grazie dell'attenzione!



Vi aspetto tutti il 7  
aprile 2024

